

CASO 2

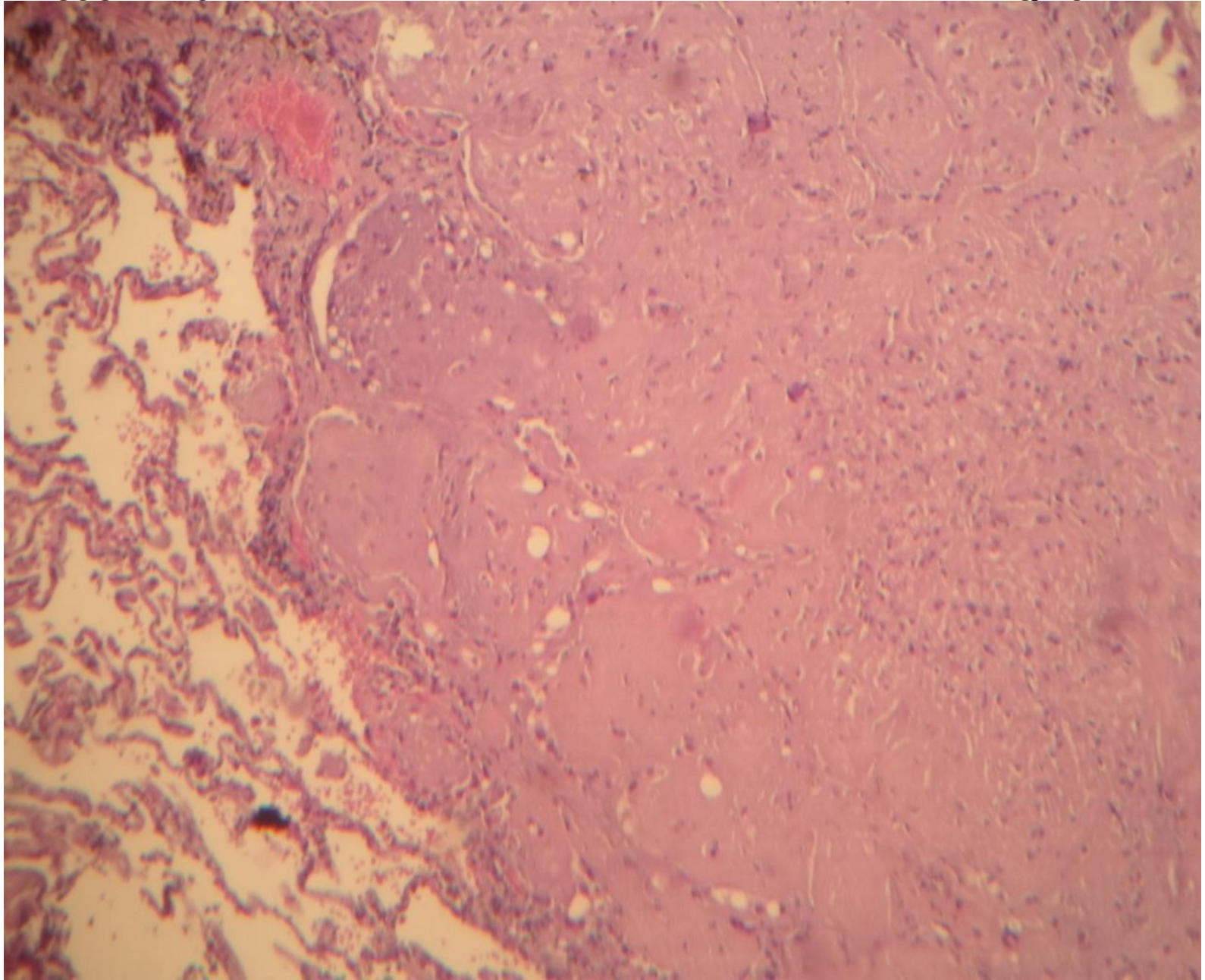
DRA. TEUTLI T. ZUNO CORONADO

- Masculino 69 años.
- Originario y residente del D.F.
- Niega crónico-degenerativos, tabaquismo y alcohol.
- Acude a consulta por tumoración en región de glándula parótida derecha.
- Se realiza aspirado con aguja fina.

- Se programa para cirugía y se realizan estudios preoperatorios.
- Rx de tórax:
 - Múltiples zonas radiopacas sospechosas de metástasis.
- TAC tórax con presencia franca de lesiones nodulares compatibles con diseminación hematógena metastásica de neoplasia.
- Se realiza biopsia de pulmón a cielo abierto.

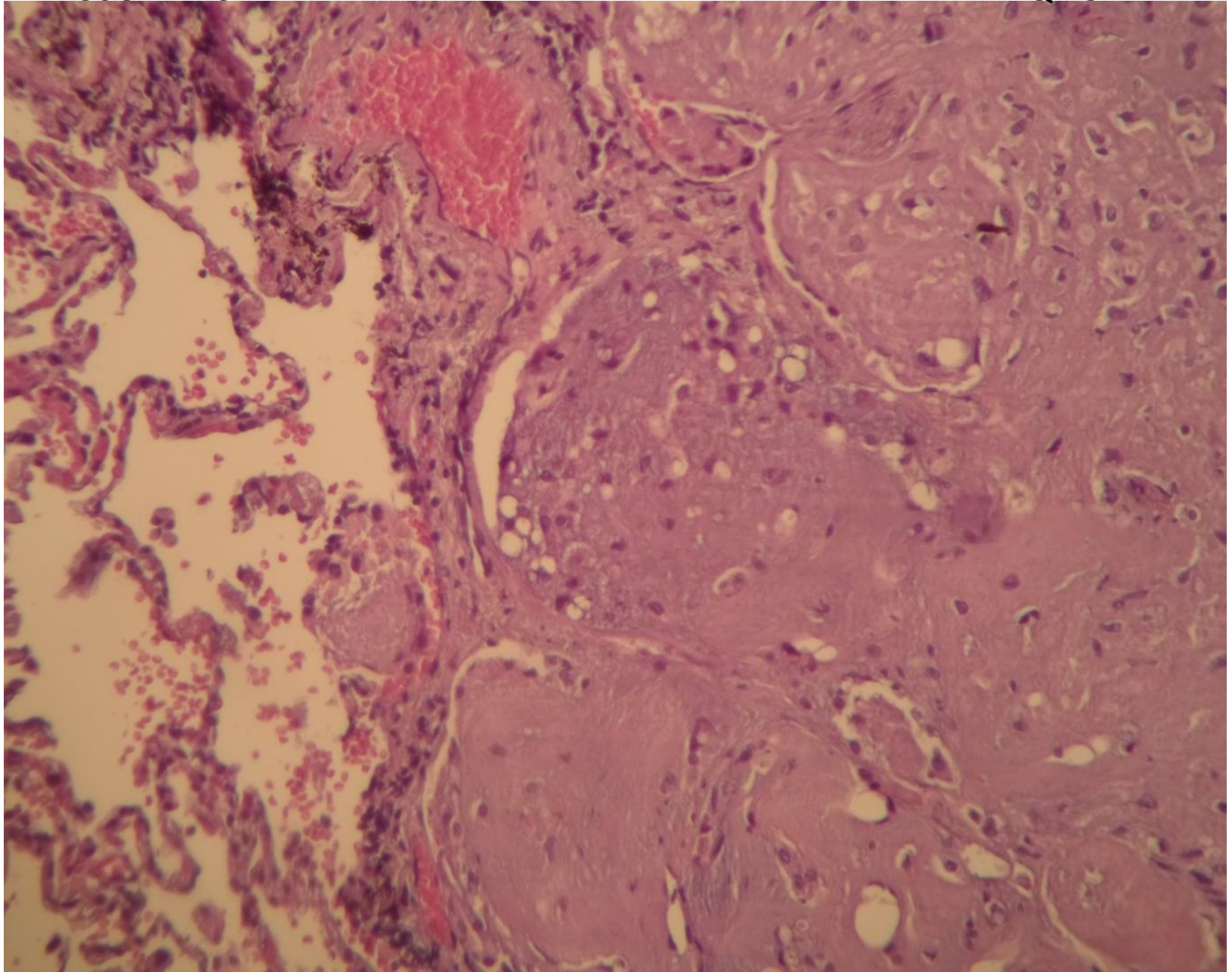
HOSGENAES

AMQ-13-2411



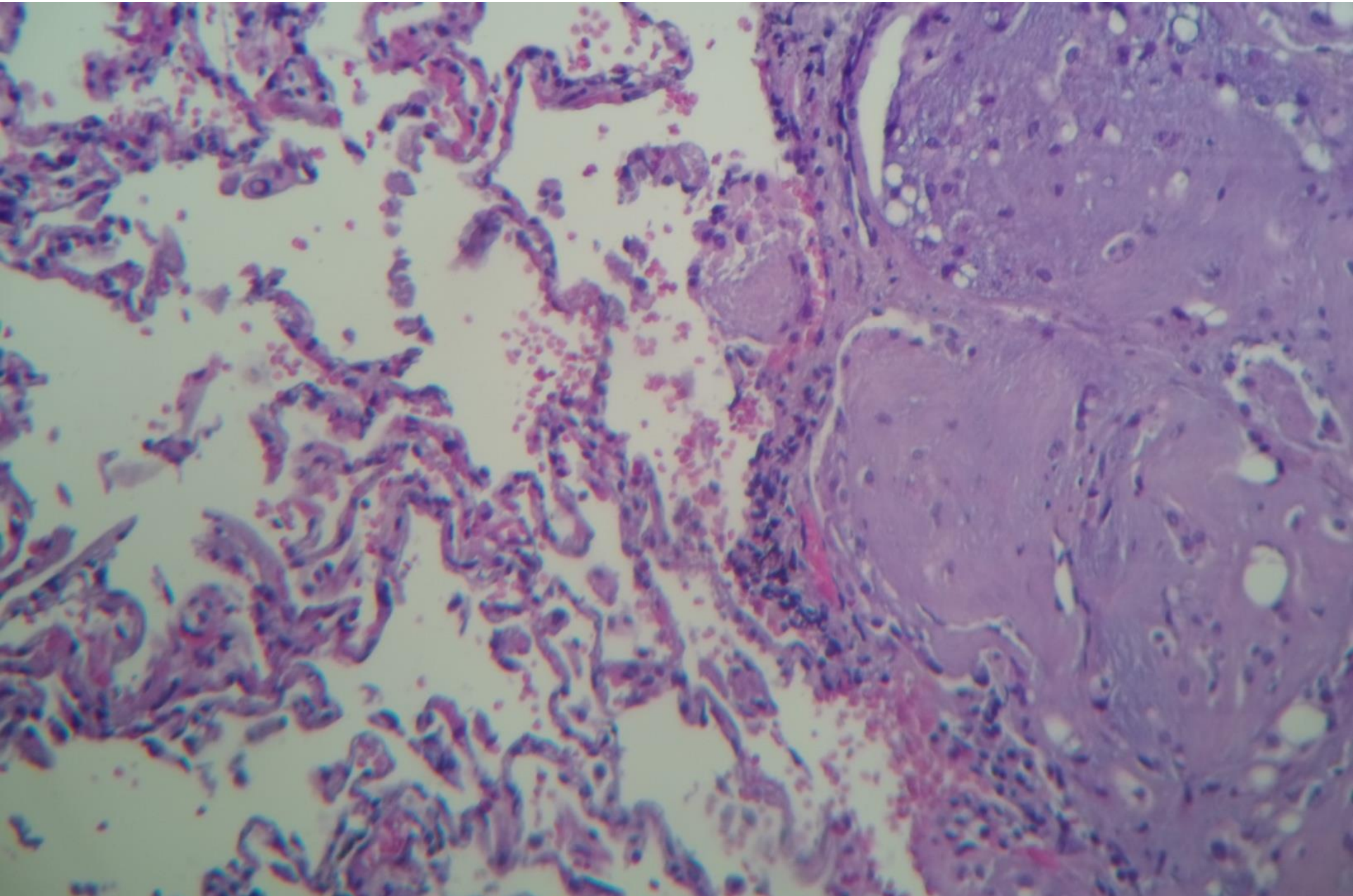
HOSGENAES

AMQ-13-2411



HOSGENAES

AMQ-13-2411



HOSGENAES

AMQ-13-2411

