

DR. JORGE ARMANDO PÉREZ CASTRO
PATÓLOGO
HOSPITAL ÁNGELES METROPOLITANO Y
HOSPITAL ÁNGELES MÉXICO.

INFORMACIÓN CLÍNICA TRANSOPERATORIA.

- Mujer 78 a.
- 25 días de evolución con hemiparesia izquierda súbita, posteriormente se agregan crisis convulsivas.
- Resonancia magnética: tumor parietal derecho, con edema perilesional.
- Se envían a transoperatorio fragmentos de tumor cerebral de 1x0.8cm, friables y de aspecto hemorrágico.
- Se anexan fotos de los cortes en transoperatorio.

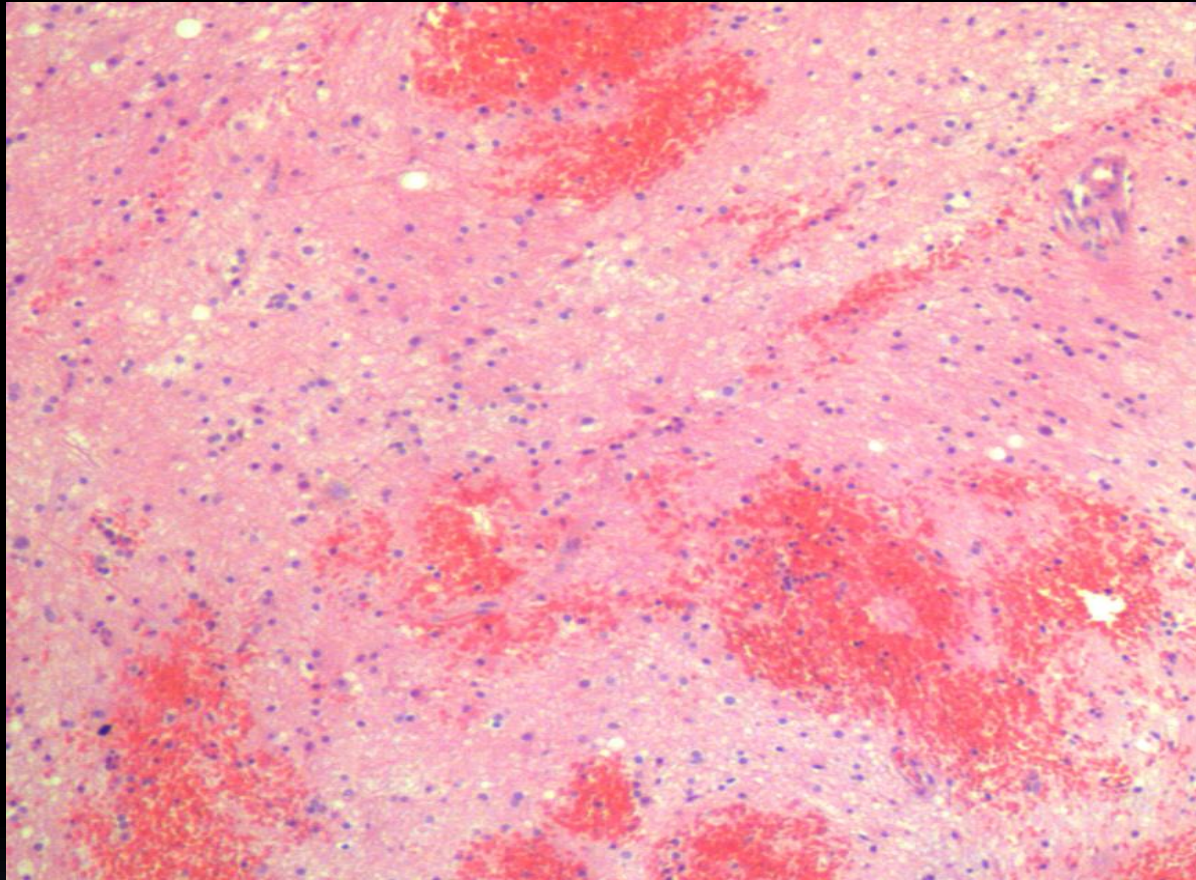


Imagen 1. 4x.

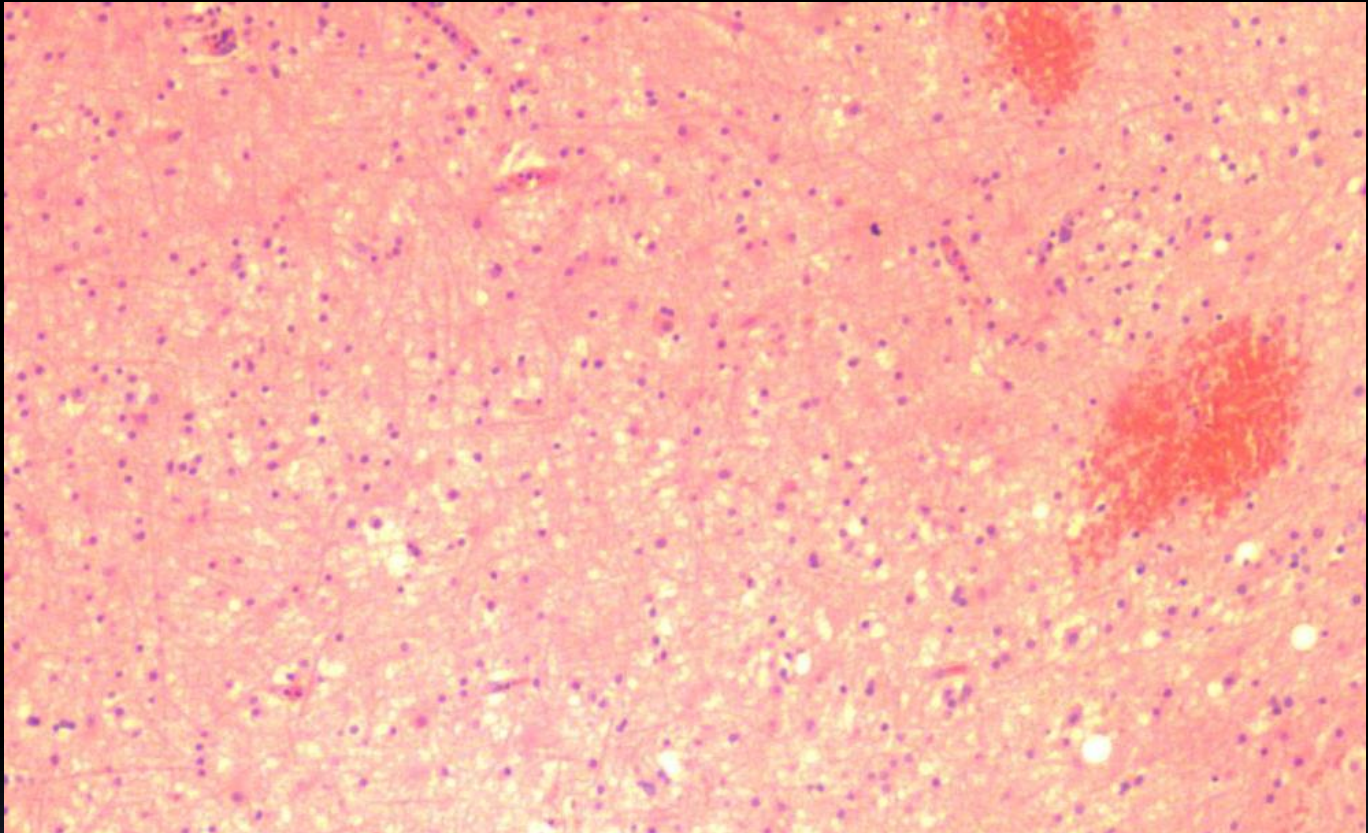


Imagen 2. 4x.

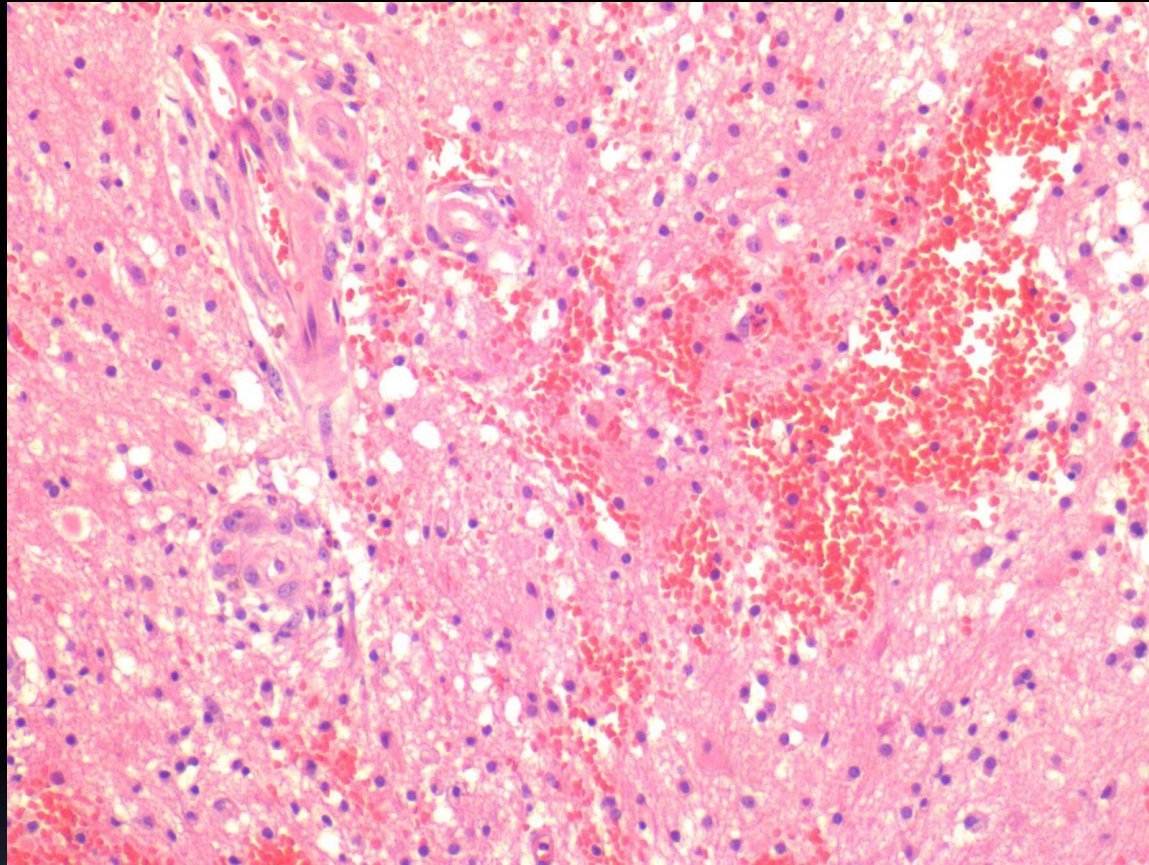


Imagen 3. 10x.

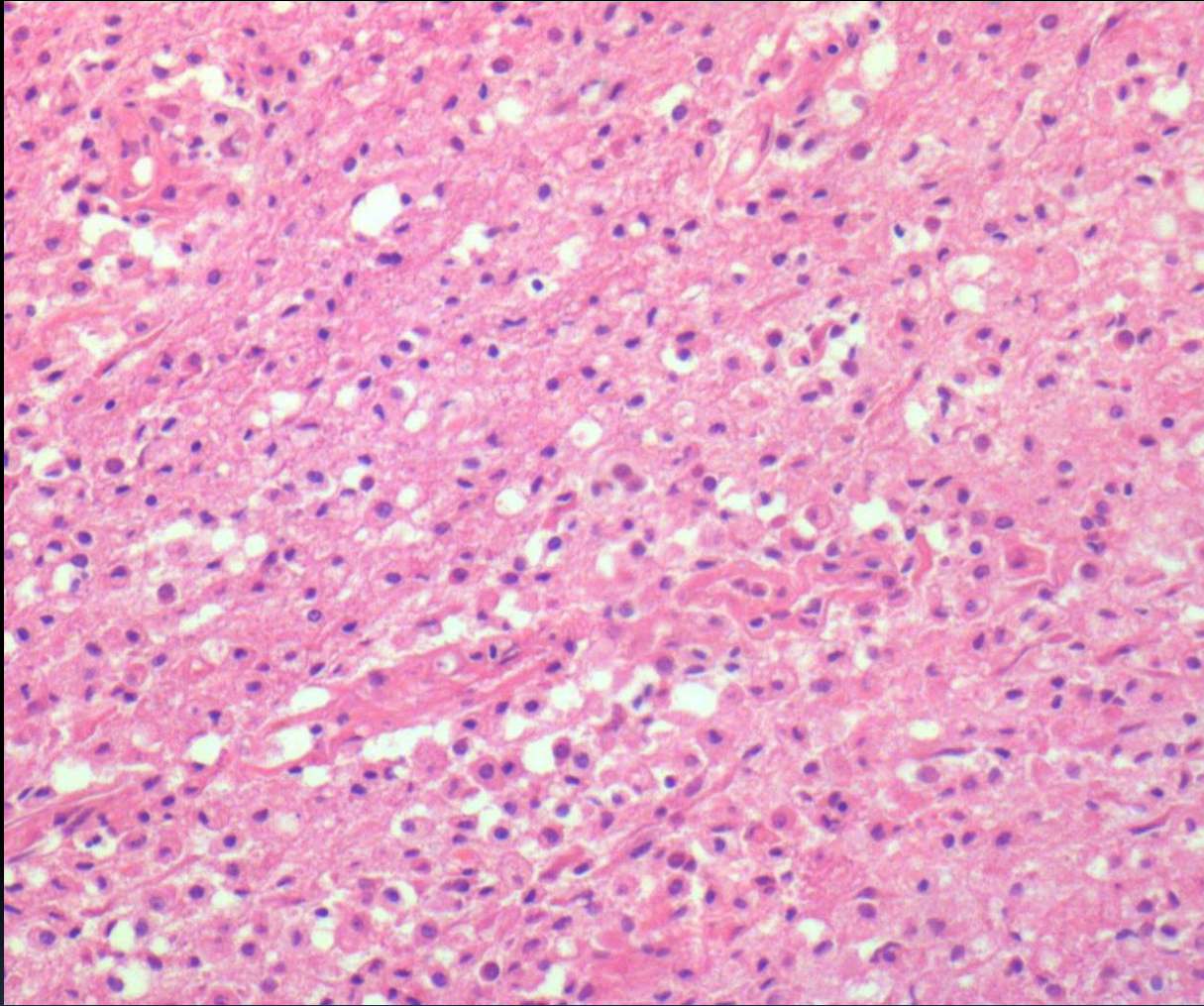


Imagen 4. 10x.



¿DIAGNÓSTICO TRANSOPERATORIO?