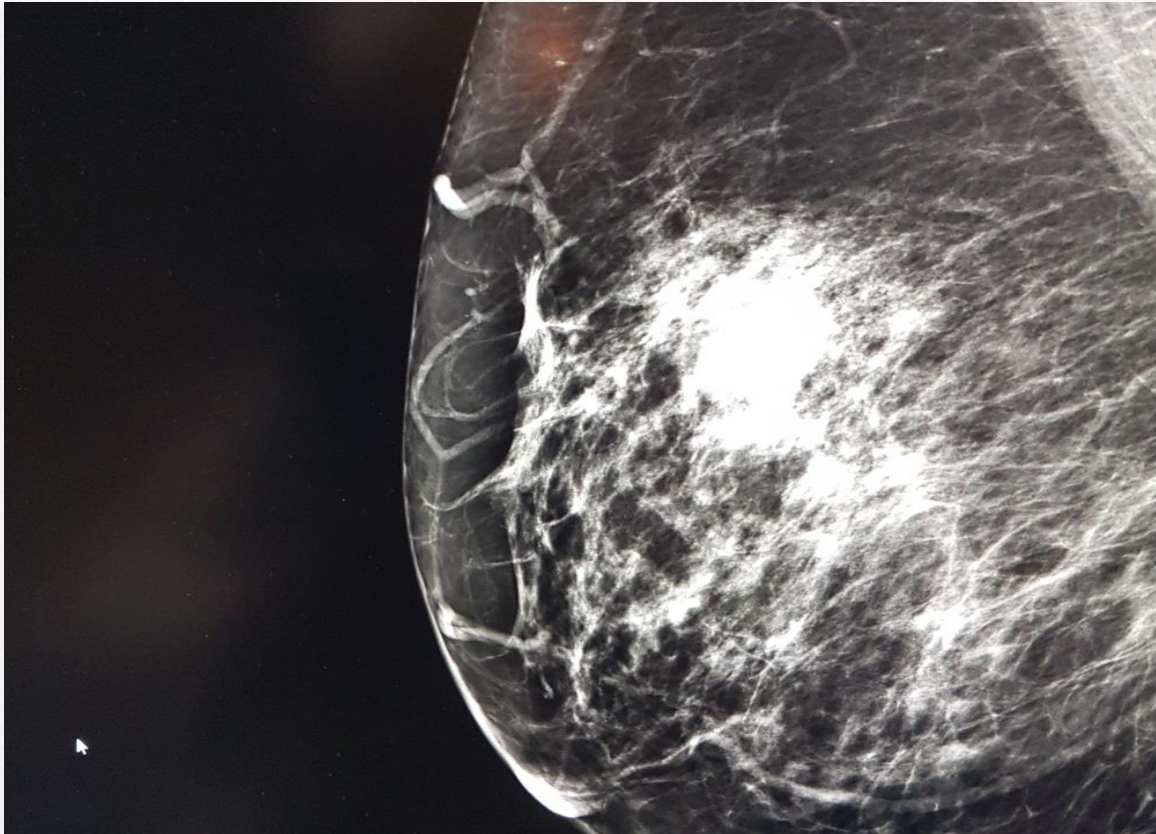


Caso clínico no 1

Dra. Verónica Gutiérrez Osorio

- o MUJER DE 58 AÑOS.
- o QUIRURGICOS: EXCERESIS DE OVARIO IZQUIERDO HACE 6 AÑOS,
- o GINECOOBSTETRICOS: HORMONALES ORALES POR 7 AÑOS, DOC: HACE 4 AÑOS «NORMAL»
G: 2 P: 2
- o REFERIDO DE SU HOSPITAL CON INICIO HACE 4 MESES CON AUTODETECCION DE NODULO MAMARIO DERECHO
- o EN MEDIO PRIVADO :
- o MASTOGRAFIA BIRADS 4C .



MASTOGRAFIA:

**MAMA DERECHA NODULO SOSPECHOSO DE MALIGNIDAD (BI RADS 4B)
PALPABLE.**

MAMA IZQUIERDA PROBABLES CAMBIOS BENIGNOS (BI RADS 3)

Fotos microscópicas

