

CASO HAP

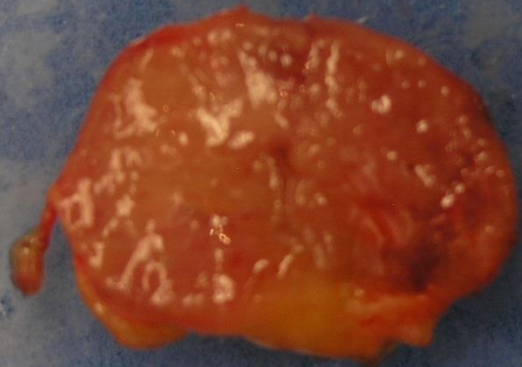DRA. A. CECILIA GALLEGOS
GARZA

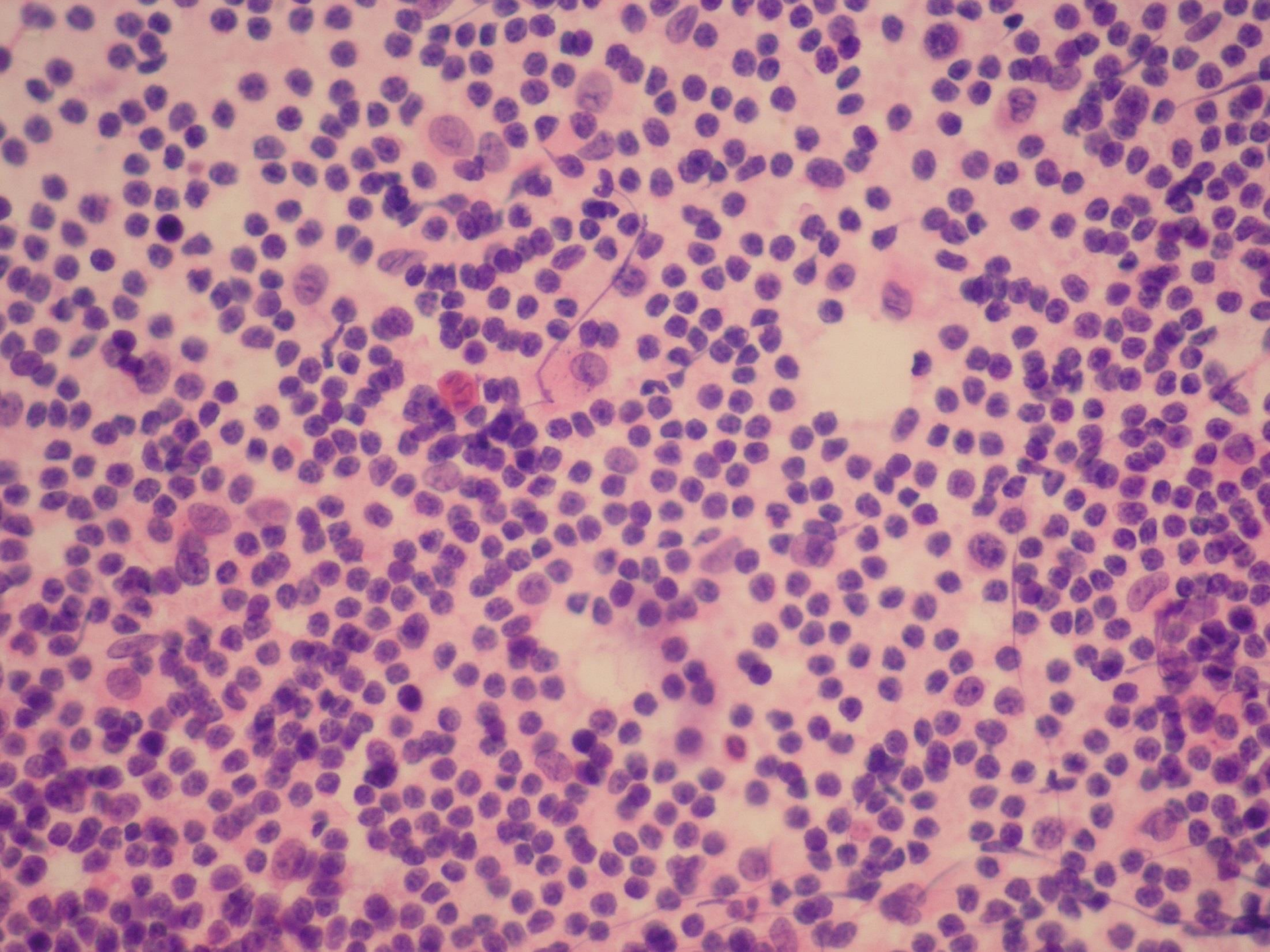
RESUMEN CLINICO

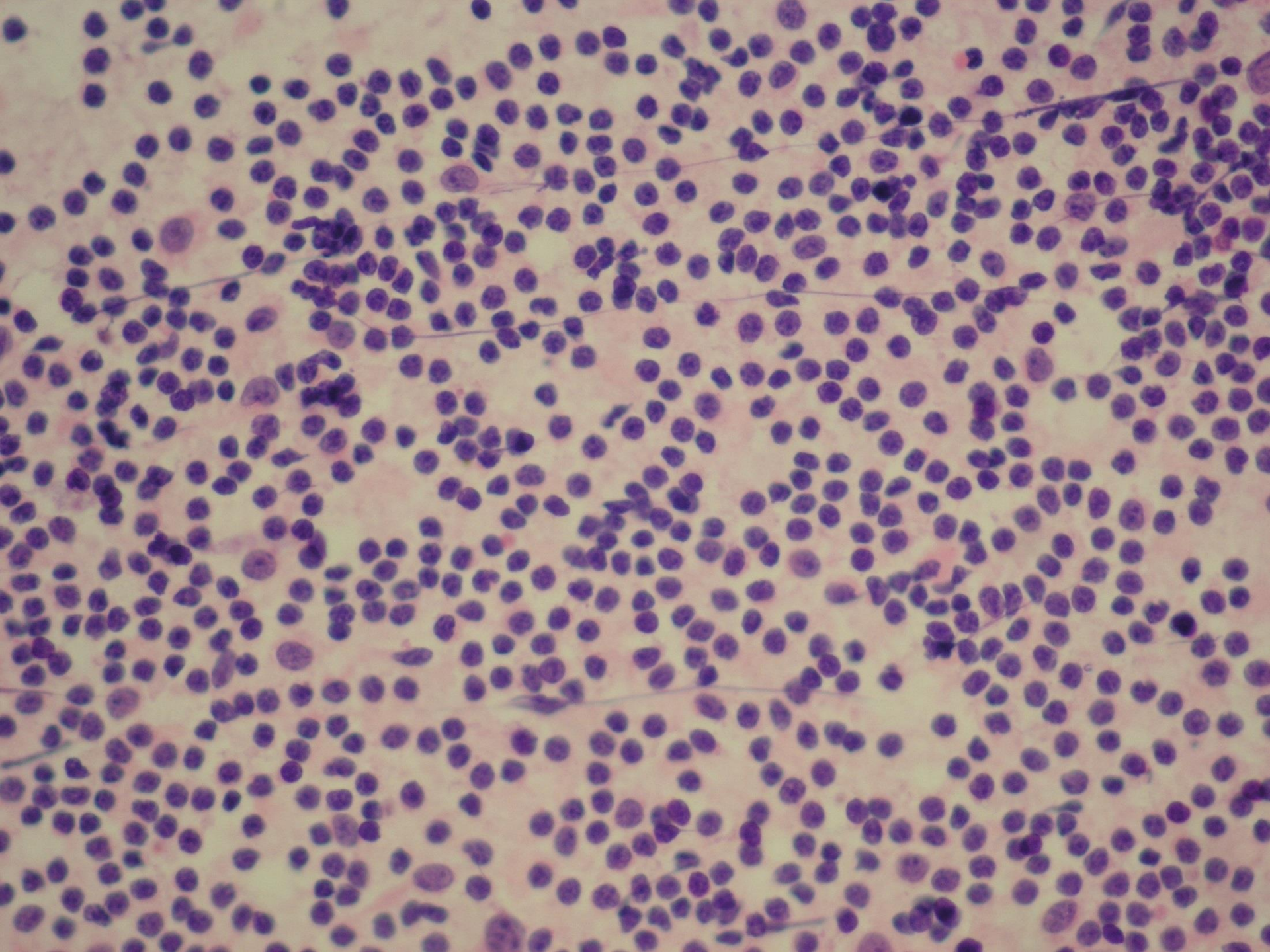
- FEMENINO 61 AÑOS
- SIN ANTECEDENTES DE IMPORTANCIA
- INICIA HACE 4 SEMANAS CON CUADRO "GRIPAL" EVOLUCIONA CON MAL ESTADO GENERAL, ACUDE CON SU MEDICO
- EF INICIAL SE ENCUENTRA ADENOMEGALIA CERVICAL, NO DOLOROSA, SUAVE, MOVIL. SE INICIA TRATAMIENTO SINTOMATICO
- PERSISTEN LOS SINTOMAS, SE DECIDE REALIZAR TAC TORACOABDOMINAL, ENCONTRANDOSE ADENOMEGALIA MEDIASTINAL Y MESENTERICA, ASI COMO HEPATO ESPLENOMEGALIA
- AL INTERROGATORIO DIRIGIO REFIERE FIEBRE, NO CUANTIFICADA

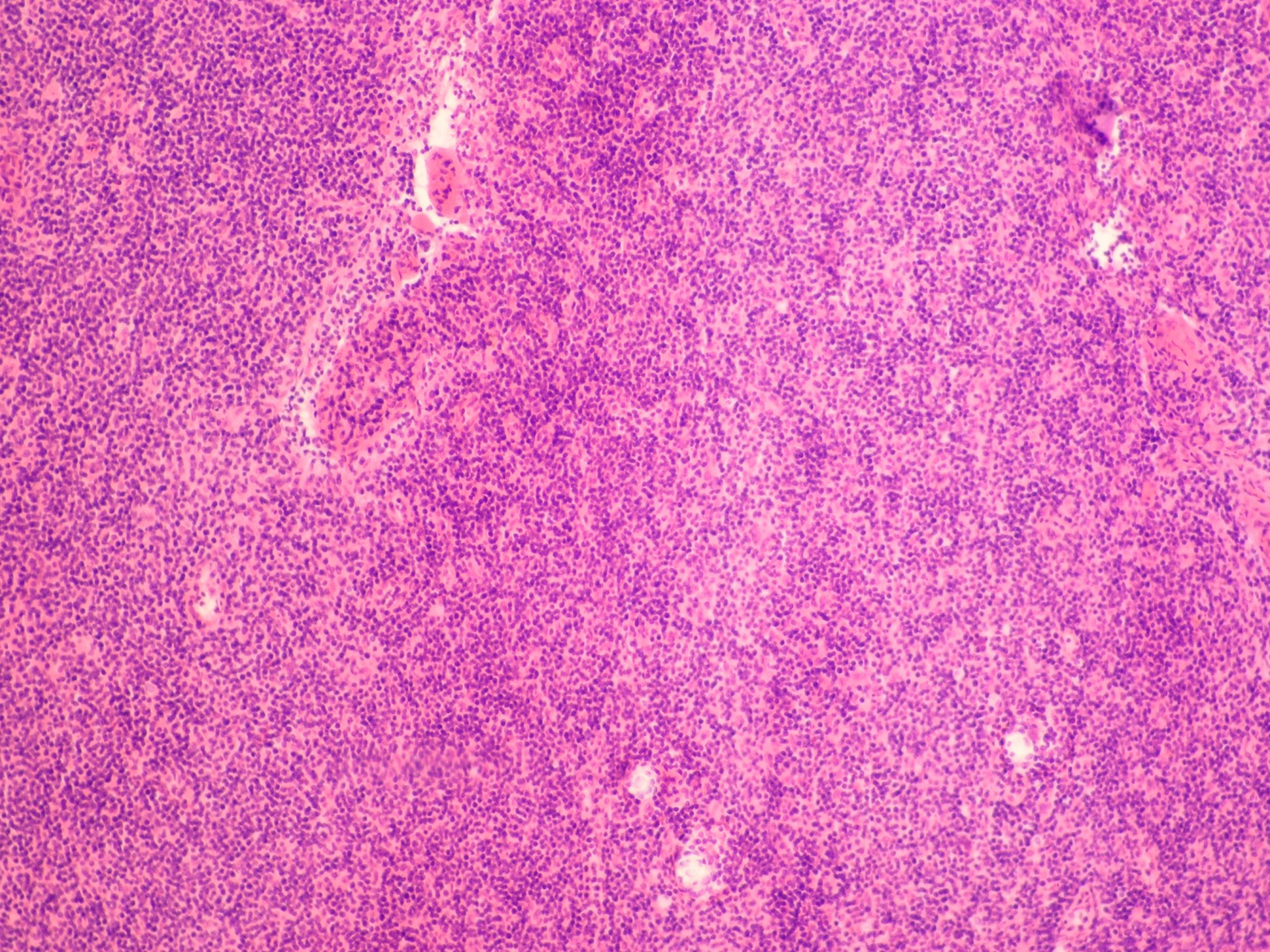
RESUMEN CLINICO

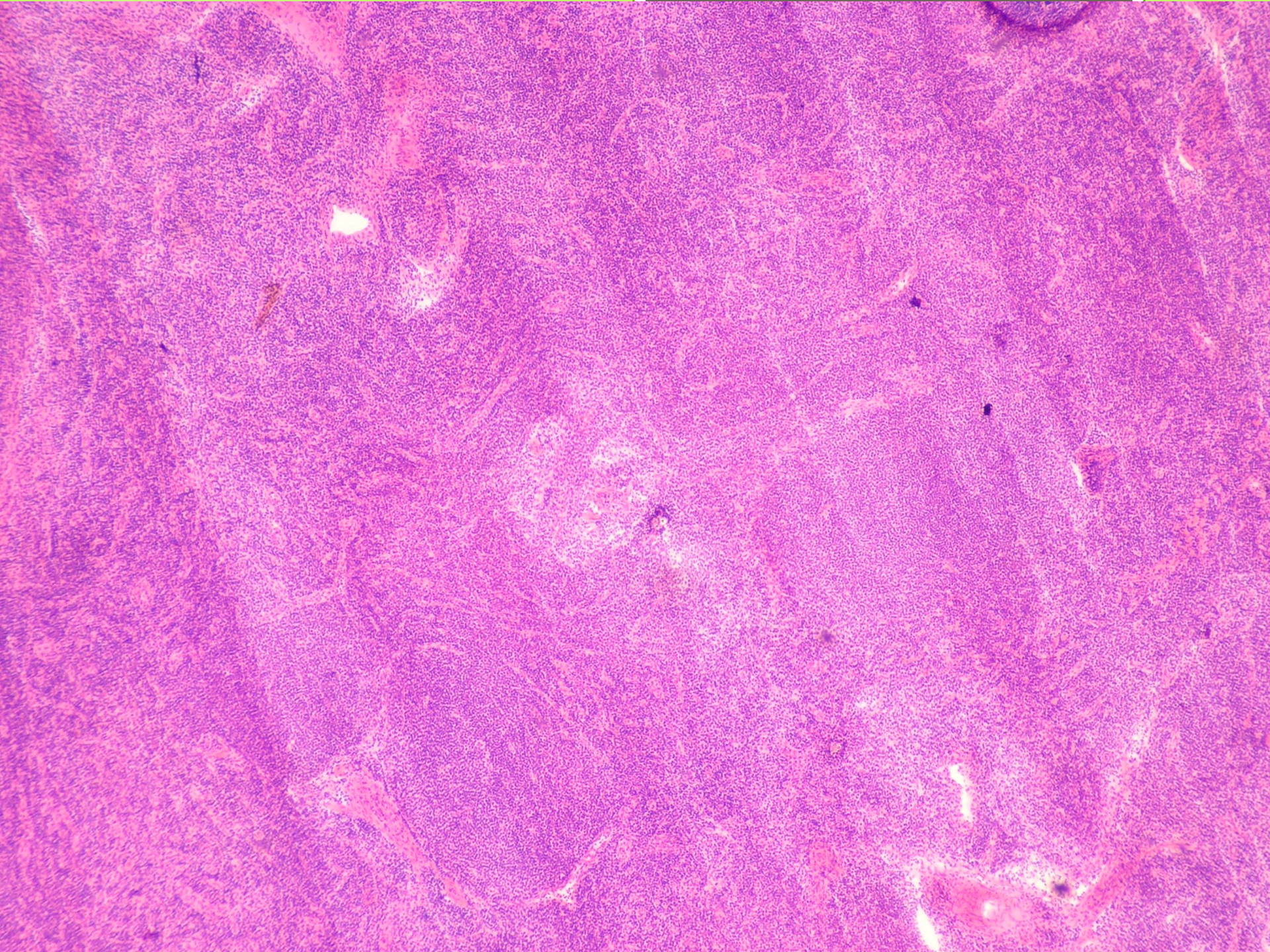
- ESTUDIOS DE LABORATORIO
 - TORCH NEGATIVO
 - ELEVACION DE BETA2MICROGLOBULINA
 - ELEVACION DE ALFAFETOPROTEINA
 - AB ANTI EBSTEIN BAR PENDIENTES
- RX TORAX
 - DERRAME PLEURAL

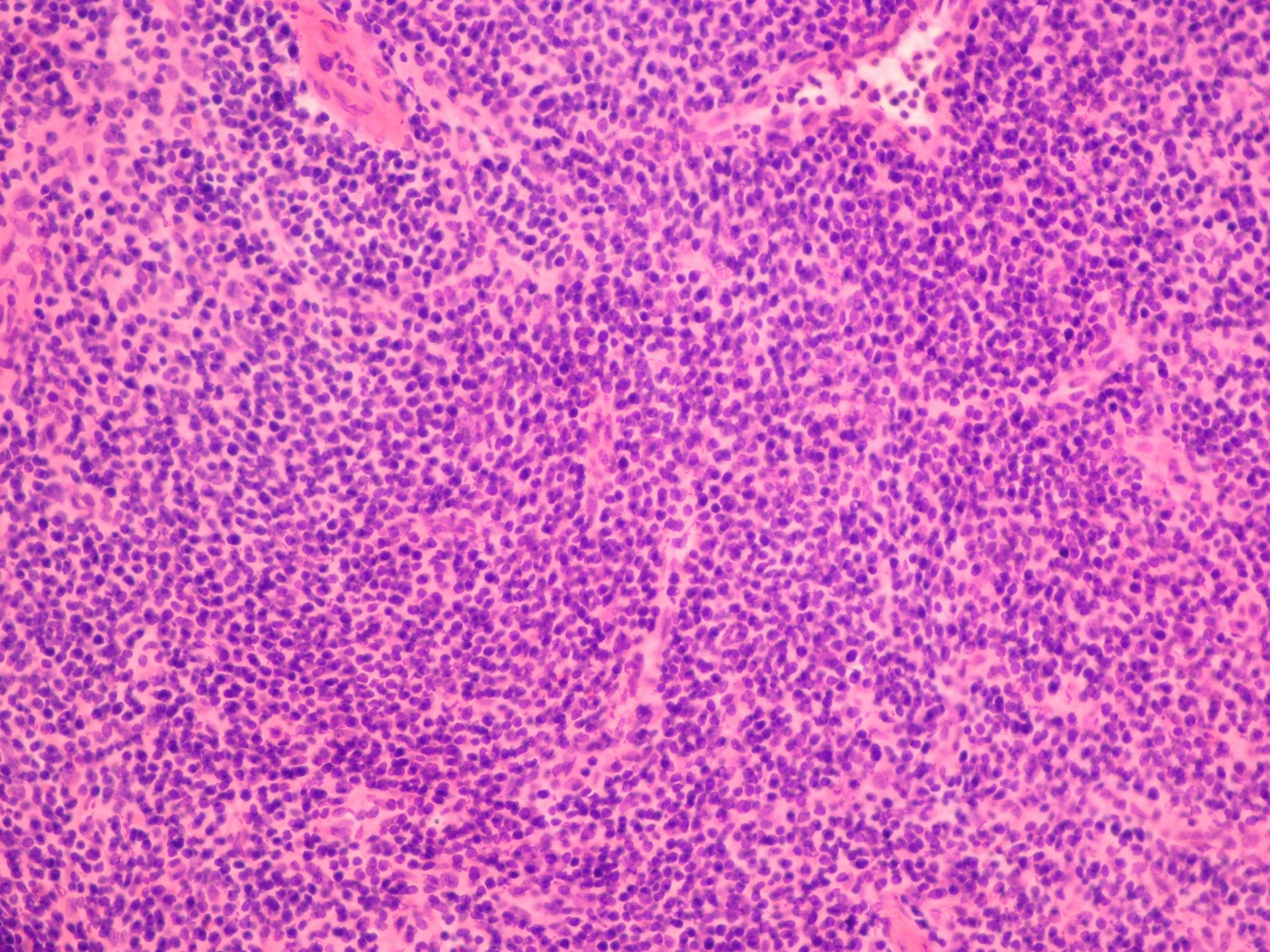


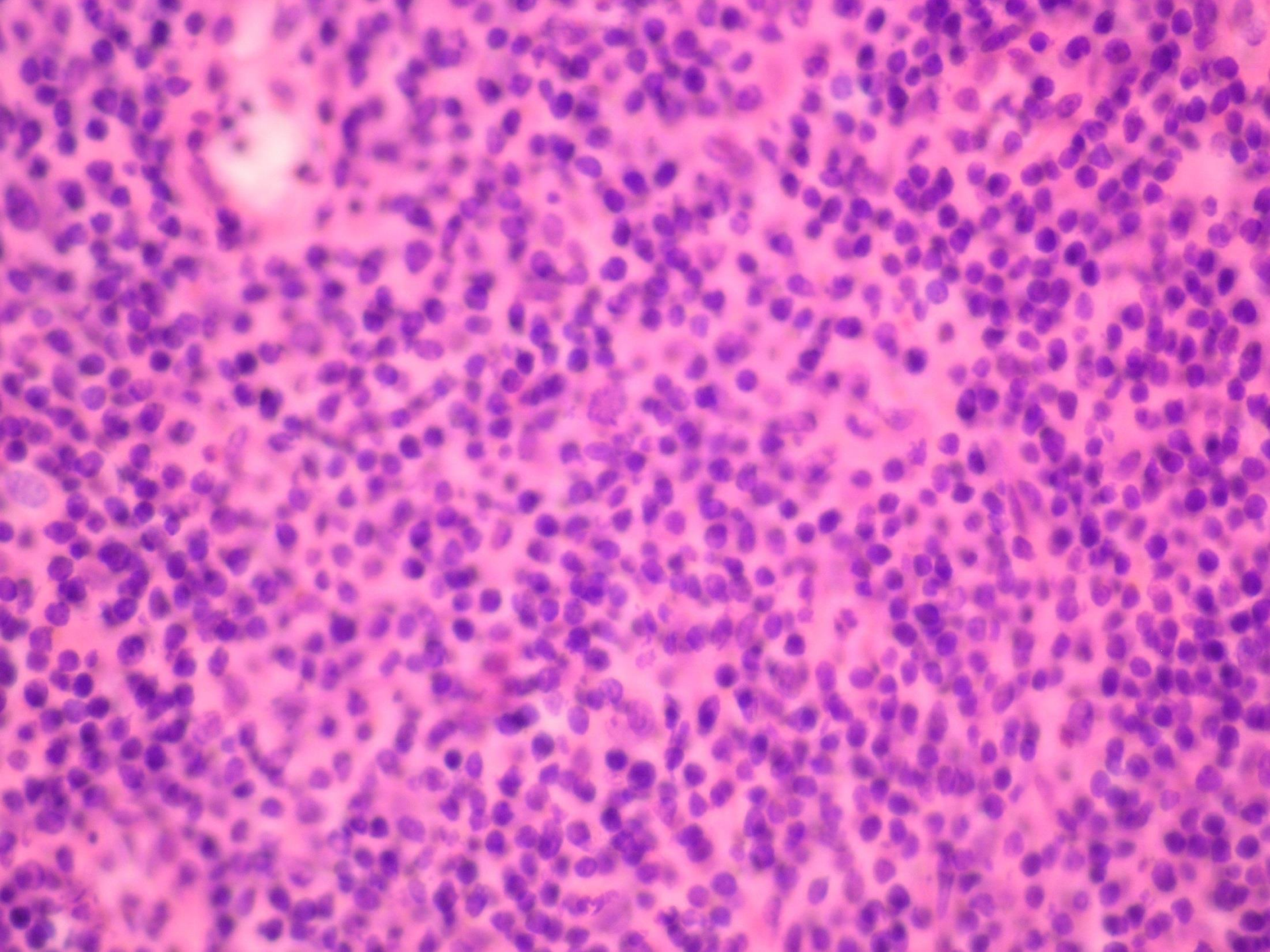












**¿Diagnostico
transoperatorio?**