

Seminario de patología posmortem

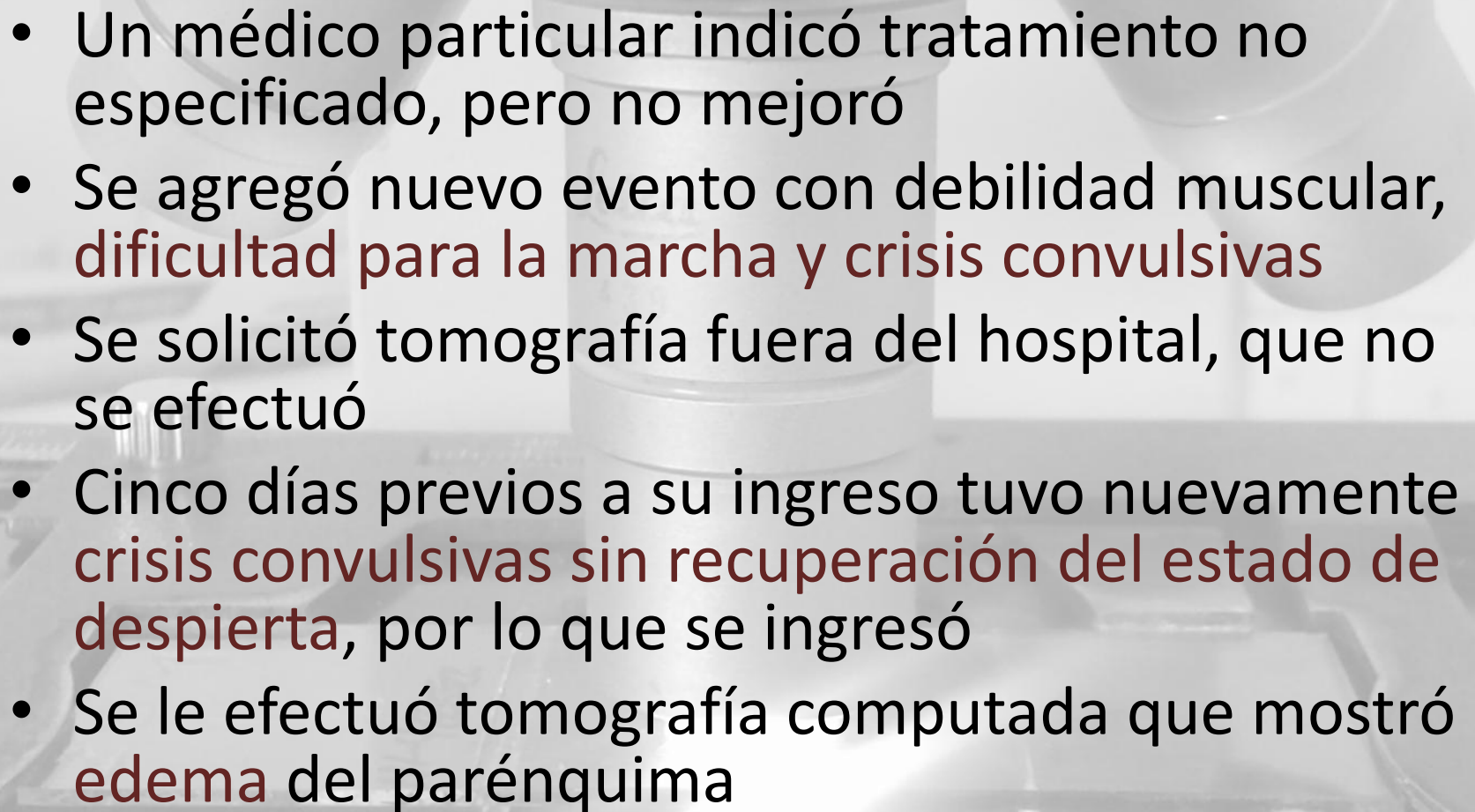
Sesión mensual de la AMP
Febrero 7, 2014

Dra. Laura G. Chávez Macías

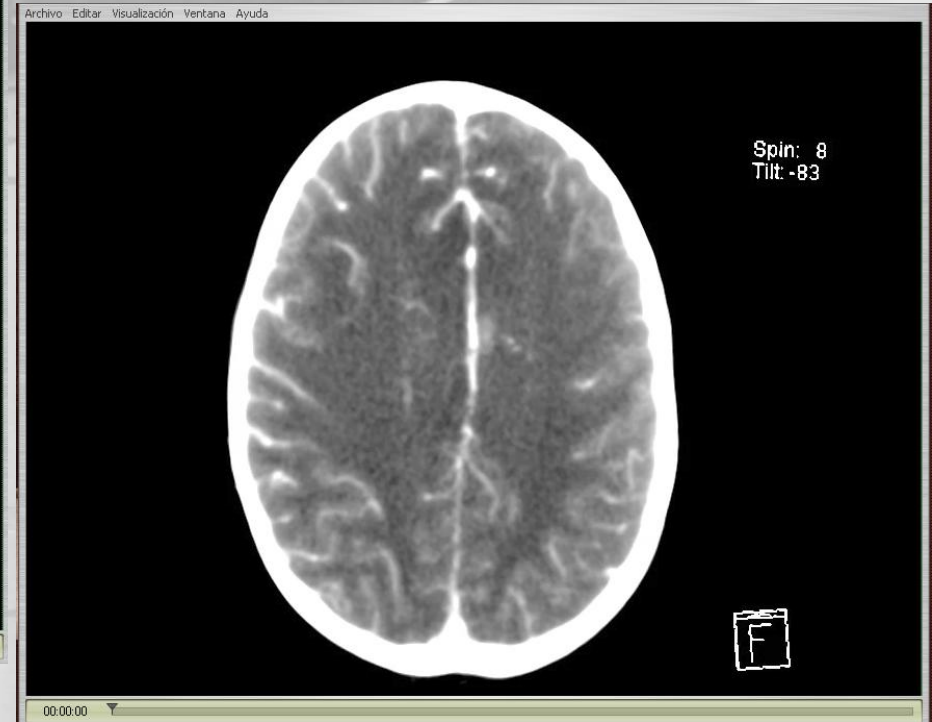
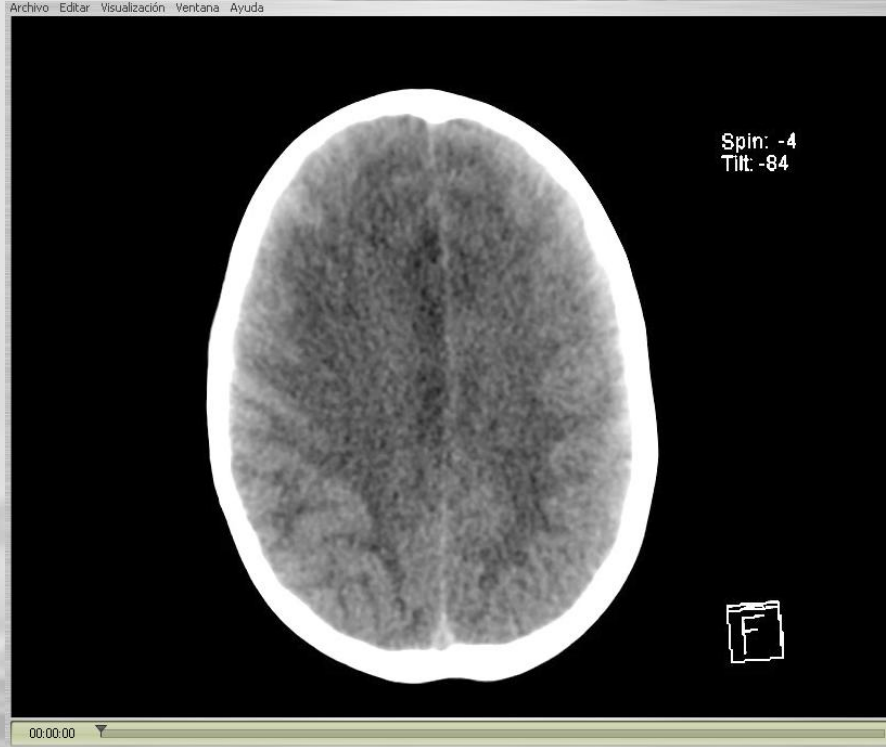
A12-226

- Niña de 8 años
- Inició su padecimiento final **10 días** previos a su ingreso con **cefalalgia** occipital, acompañada de náusea sin vómito; con astenia, adinamia y somnolencia
- **Dos días** después se agregó un episodio de **crisis convulsivas** tónico-clónicas generalizadas, con duración aproximada de dos minutos, sin pérdida del control de esfínteres

- 
- A grayscale background image of a microscope, showing the objective lenses and the stage. The image is slightly blurred and serves as a backdrop for the text.
- Un médico particular indicó tratamiento no especificado, pero no mejoró
 - Se agregó nuevo evento con debilidad muscular, **dificultad para la marcha y crisis convulsivas**
 - Se solicitó tomografía fuera del hospital, que no se efectuó
 - Cinco días previos a su ingreso tuvo nuevamente **crisis convulsivas sin recuperación del estado de despierta**, por lo que se ingresó
 - Se le efectuó tomografía computada que mostró **edema** del parénquima

- Exámenes de laboratorio normales



- **DIAGNÓSTICOS CLÍNICOS FINALES:**
- Enfermedad vascular cerebral isquémica
- Hipertensión intracraneana

