

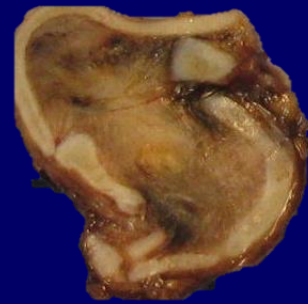
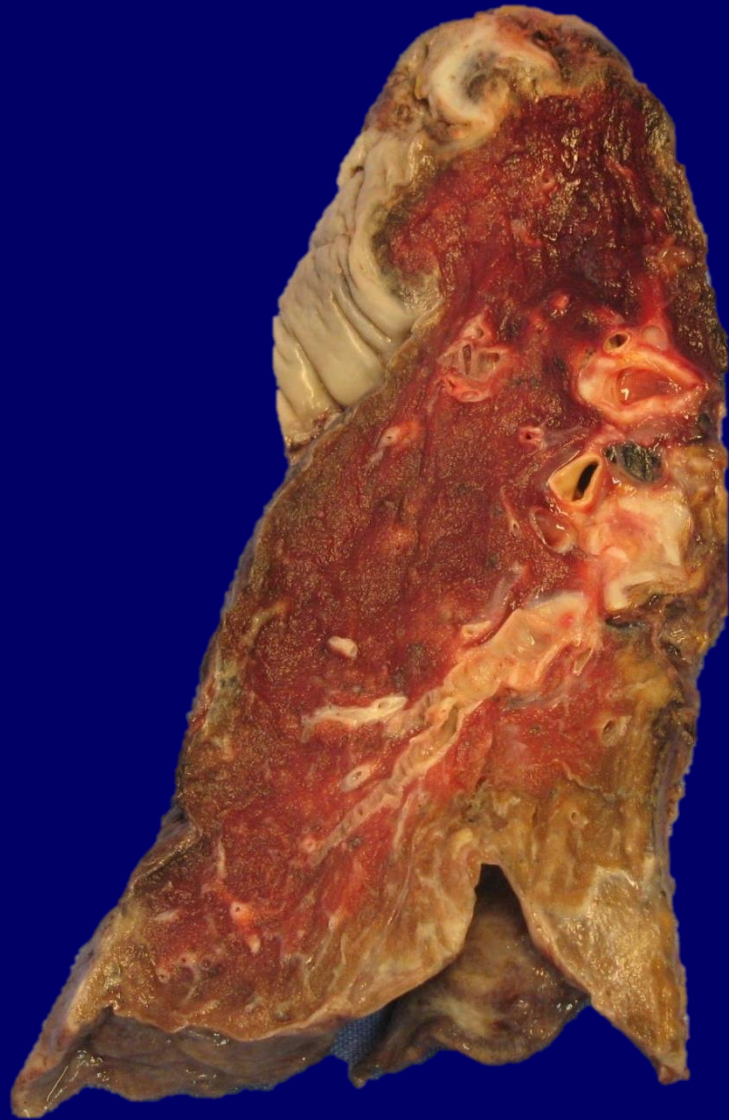Resumen de la Historia Clínica

Hombre de 44 años de edad con antecedente de Traqueostomía por estenosis subglótica en varias ocasiones.

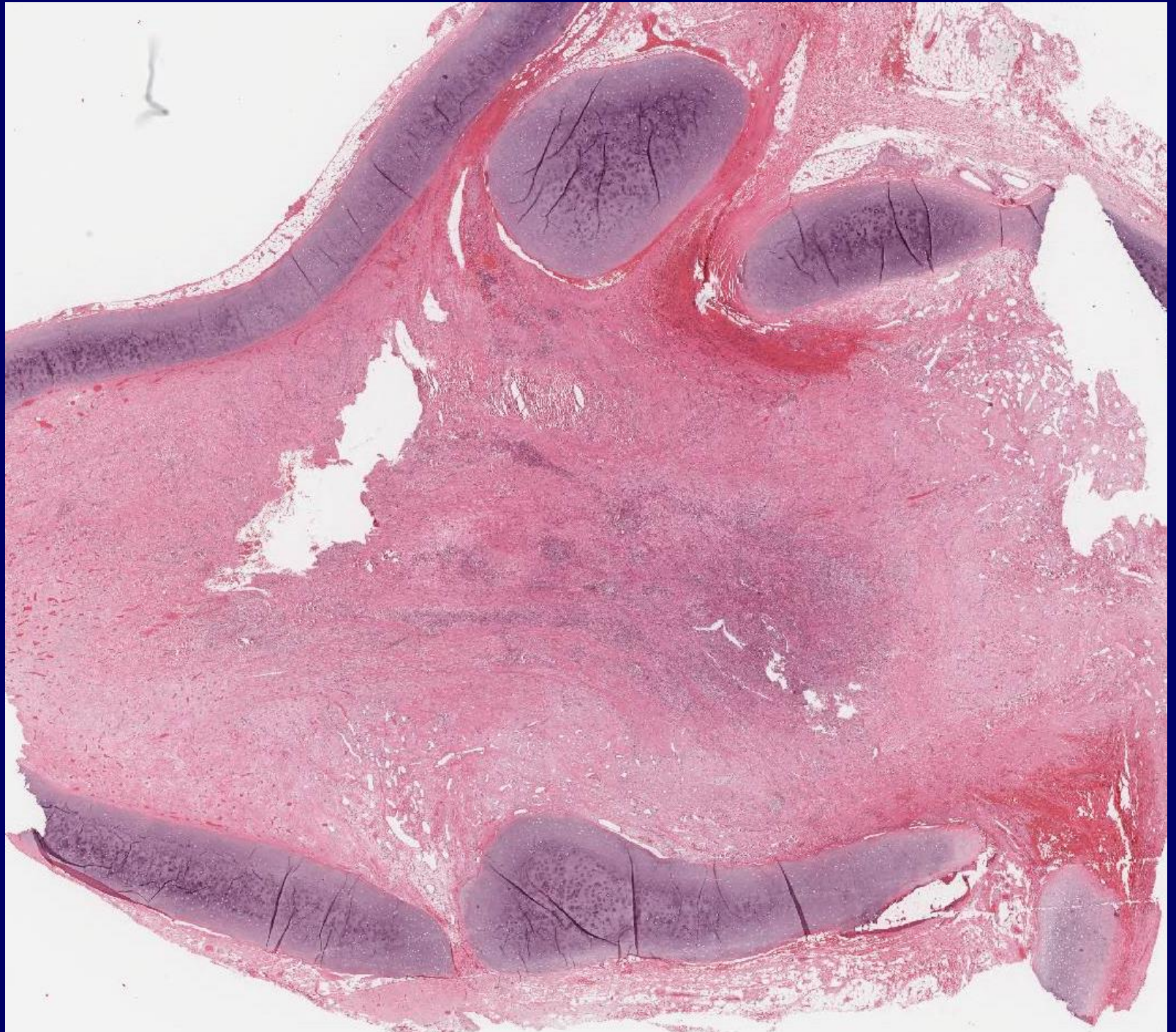
- En Mayo de 2009 por fibrobroncoscopia, estenosis del bronquio del lóbulo medio del 80%, bronquio inferior izquierdo del 60% y 80 % del segmento 6.

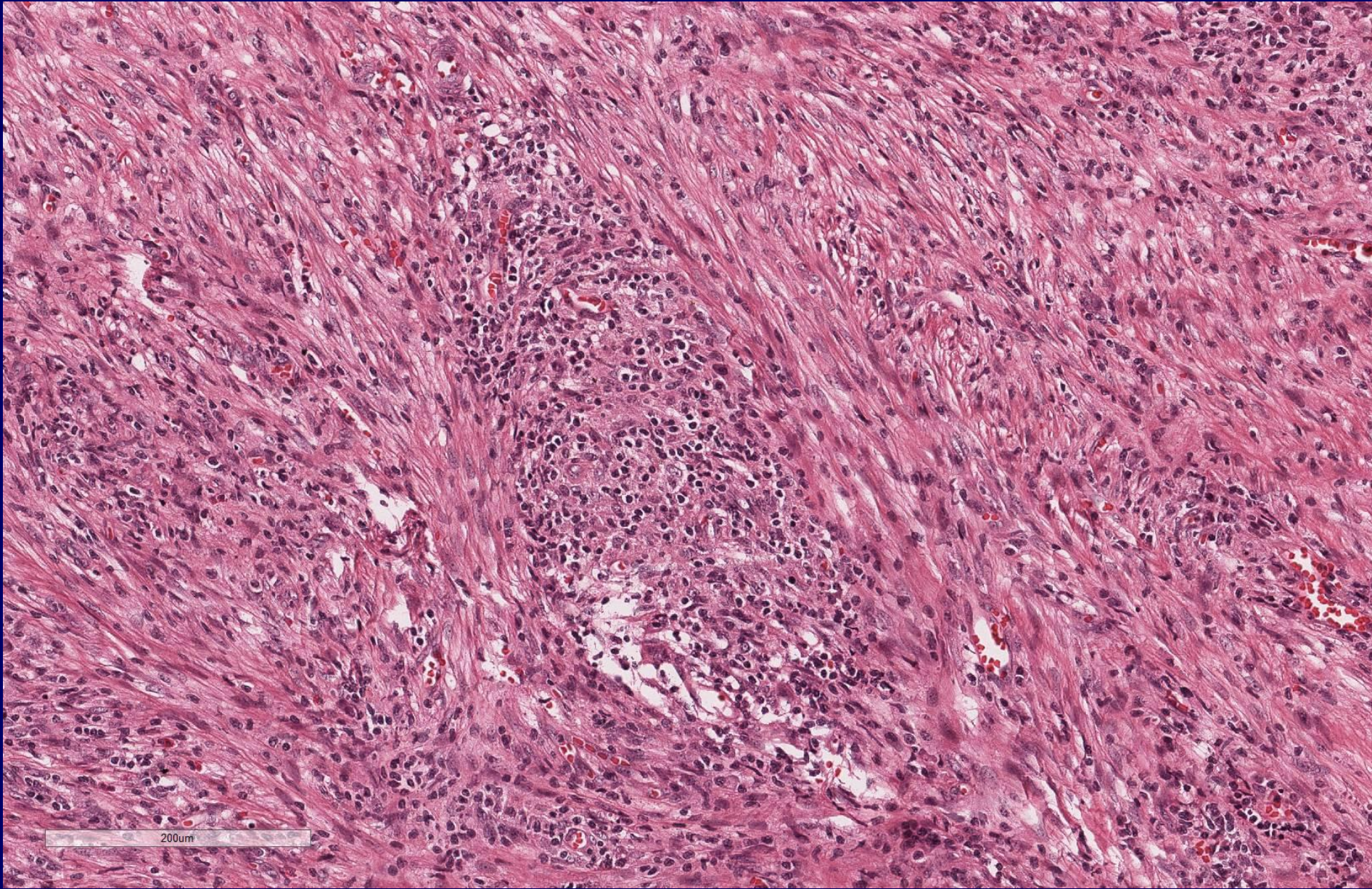
Resumen de la Historia Clínica

En Octubre de 2015 se realizó Neumonectomía izquierda por estenosis del bronquio principal.



Bronquio principal





200um

