



SESION AMP 12-FEB-2016

DRA. DIANA PIEDRAS GONZÁLEZ.



CASO

Hombre de 78 años de edad, con antecedente de HPOB, PO de RTUP.

Presenta dolor abdominal súbito acompañado de vómito, sin fiebre. A la EF con dolor abdominal en fosa iliaca izquierda con datos de irritación peritoneal.

BHC leucocitosis 13 mil, neutrófilos 84%, plaquetas 94 mil. EGO: leucos incontables, bacterias++.

TAC reporta enfermedad diverticular complicada con perforación y engrosamiento de pared de íleon.

Se le realiza LAPE con cierre primario de perforación intestinal y toma de biopsia de íleon.

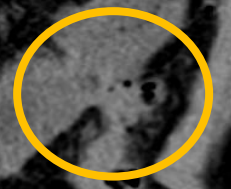
Name: GARCIA ARCE SALVADOR
ID: 77494
DoB: 10/11/1937
Date: 9/9/2015
Time: 9:45:05 PM
No.: 28
x 1.64

Inst: HNRAD Name: GARCIA ARCE SALVADOR
Model: Sensation 64 ID: 77494
28 DoB: 10/11/1937
Date: 9/9/2015
Time: 9:45:05 PM
No.: 174
x 1.64

Inst: HNRAD
Model: Sensation 64
74

Spin: -0
Tilt: 0

Fístula entero-cólica



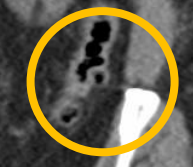A

AcqNo: 2
SL:
ST: 3.00
CS:
TI:
kV: 120.00
mA:
Feed:

AcqNo: 2
SL:
ST: 3.00
CM: CS:
GT: 0.00 TI:
ImC: SIMPLE kV: 120.00
W : 00300 mA:
C : 00040 Feed:

Spin: -90
Tilt: 0

Divertículo



L

CM:
GT: 0.00
ImC: SIMPLE
W : 00413
C : 00027

