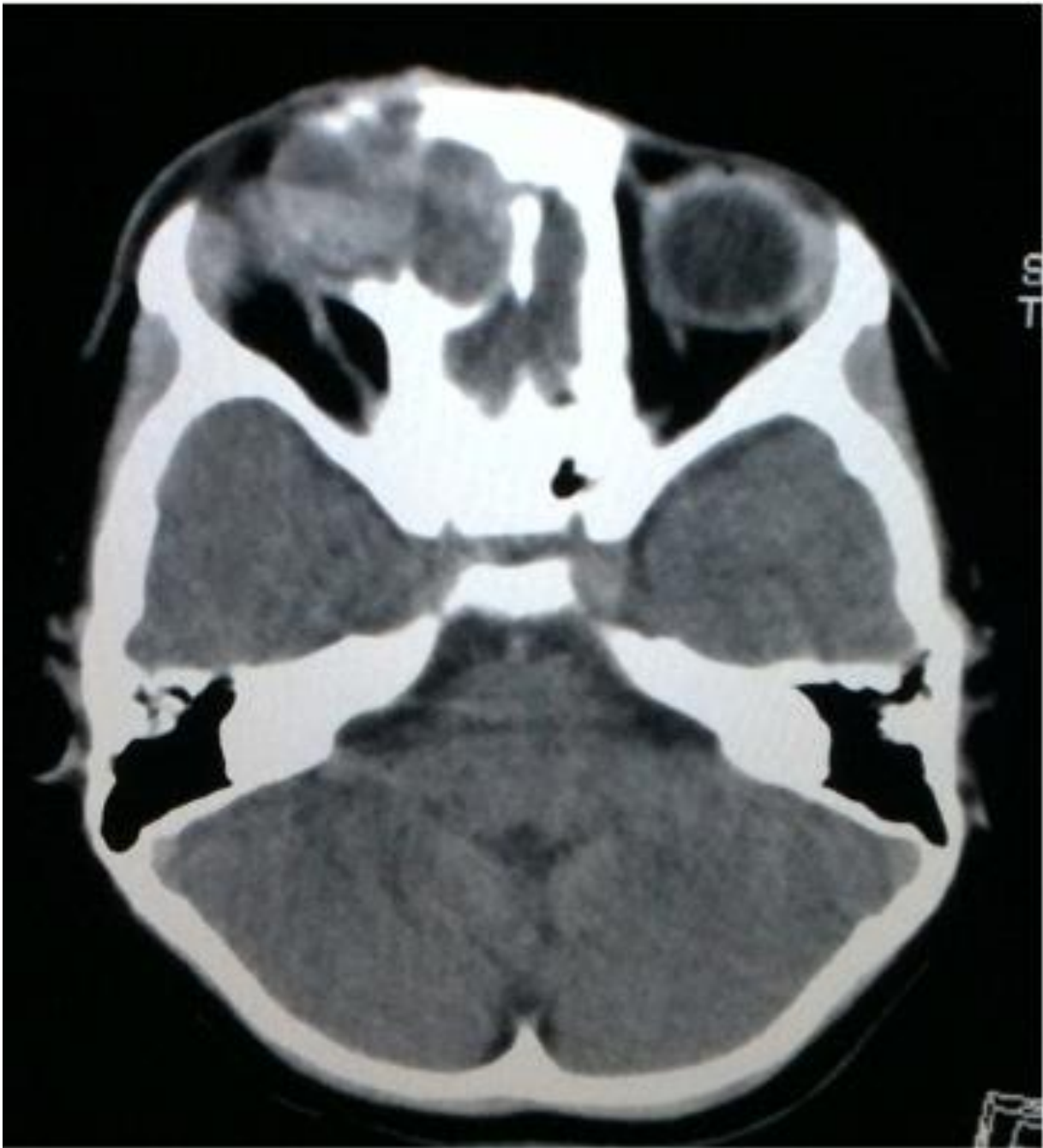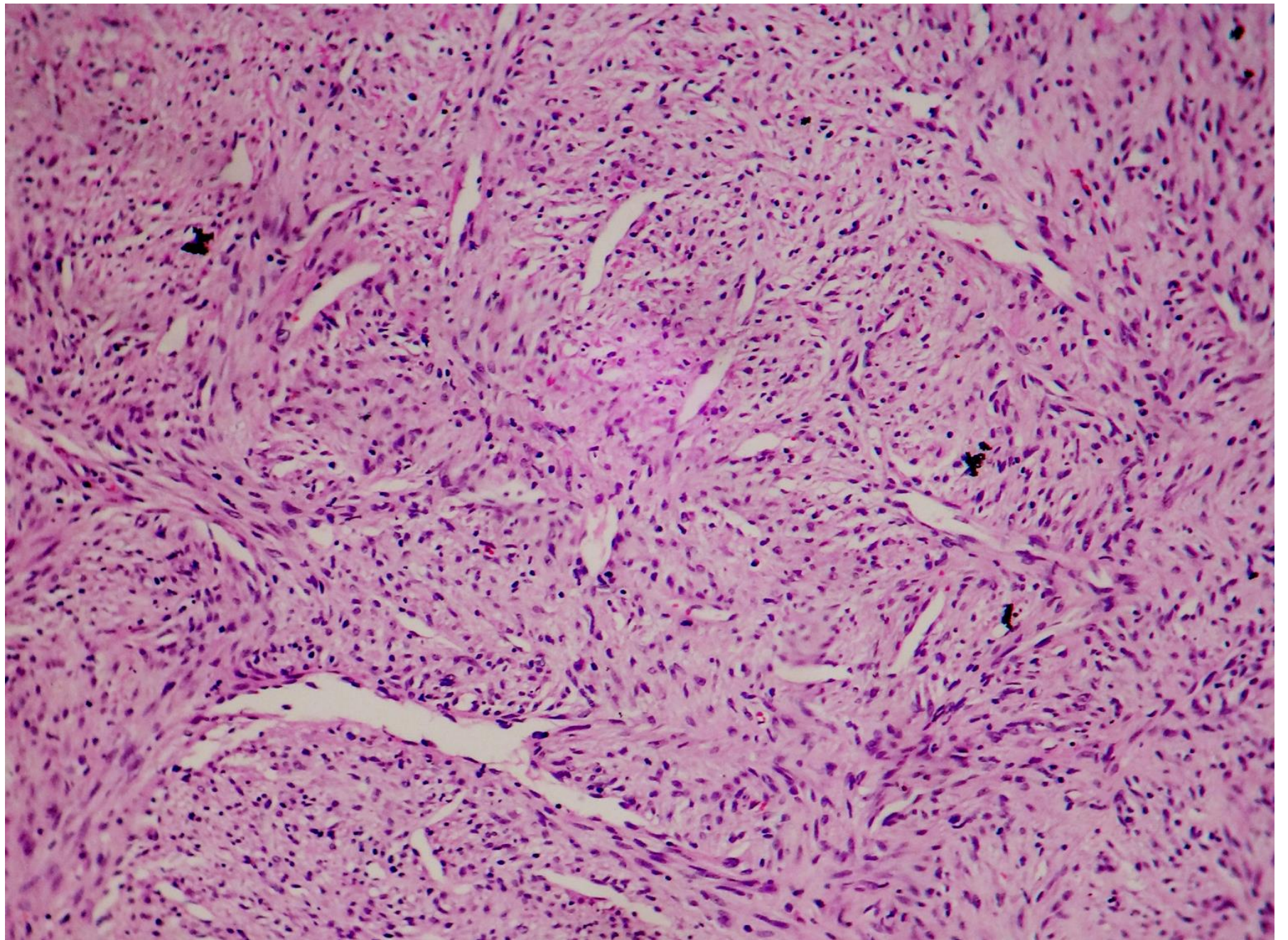
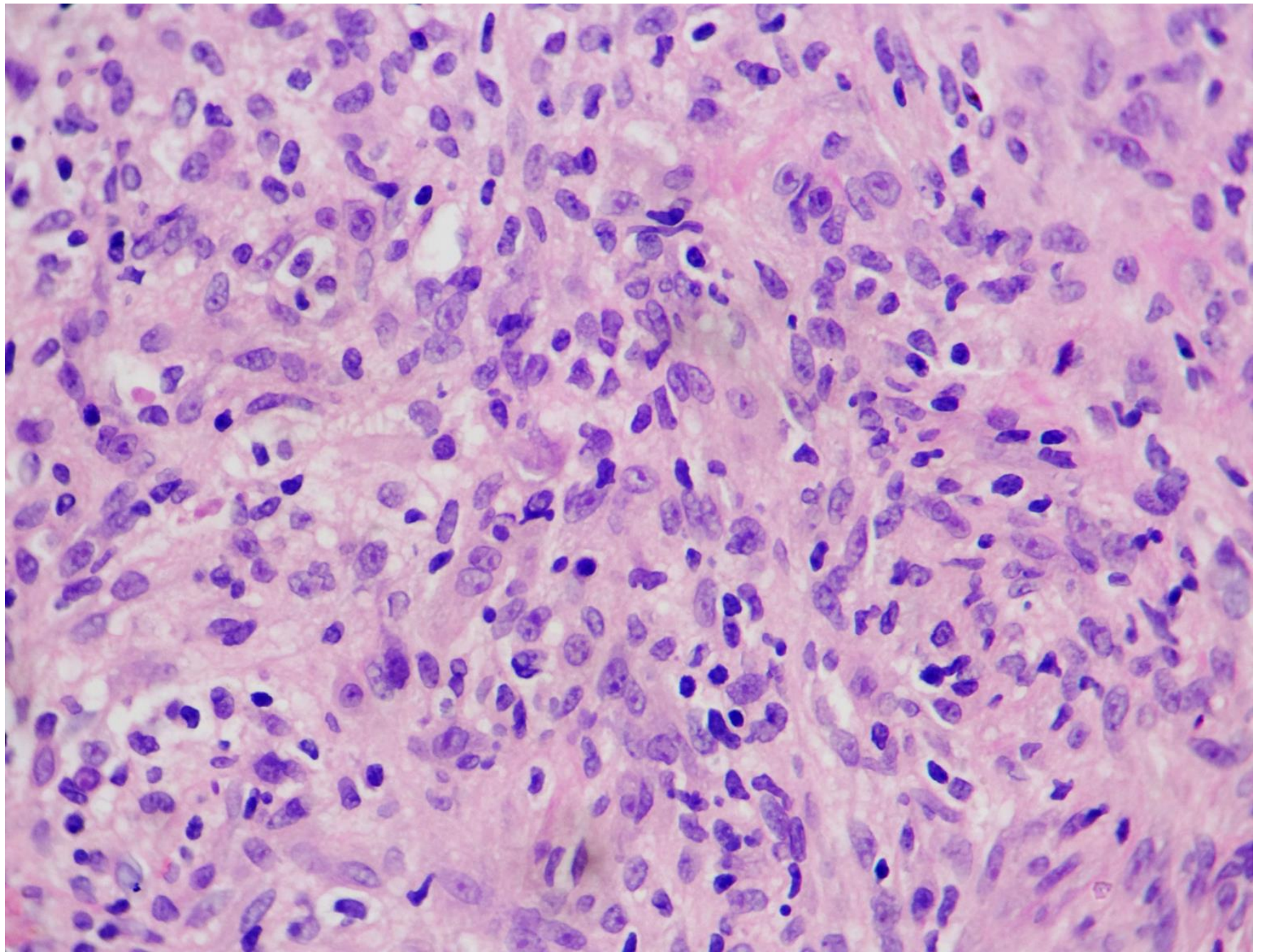


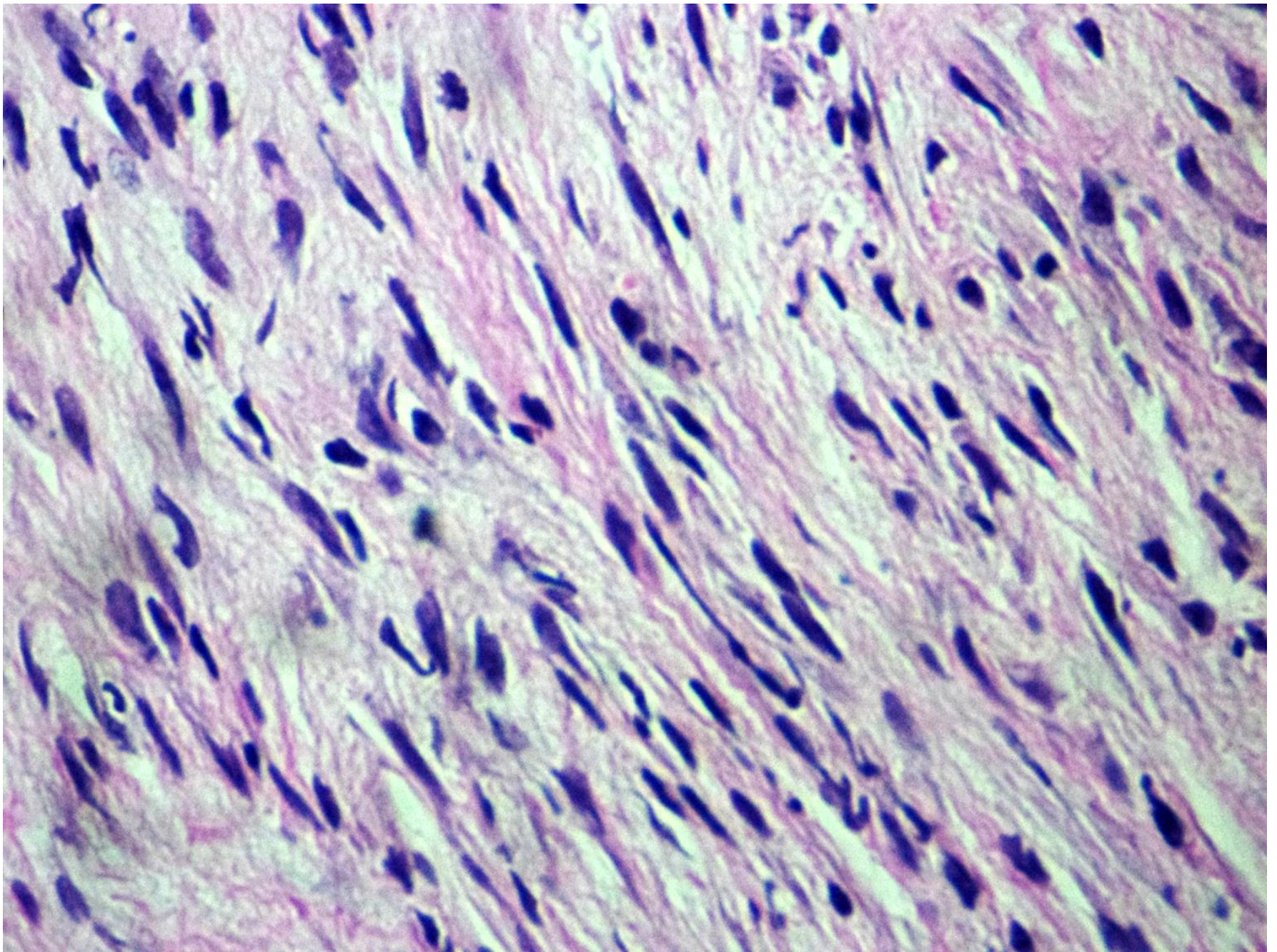
# CASO 1

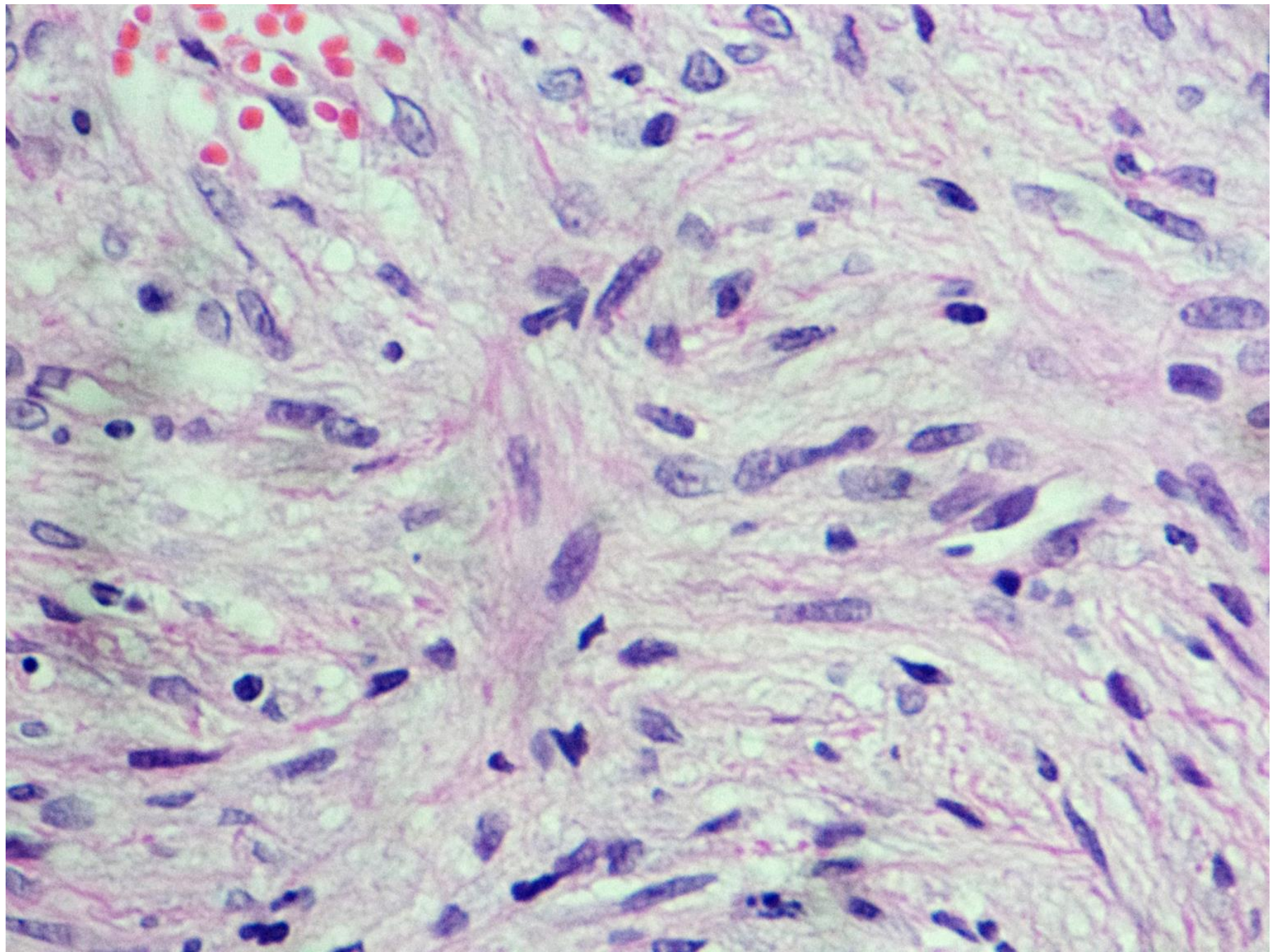
- Niña de 4 años
- Presentó lagrimeo del ojo derecho 18 meses antes de su ingreso
- Se diagnóstico oclusión de conducto lagrimal y se permeabilizó
- Posteriormente presento aumento de volumen de región orbitaria derecha.
- Se tomo biopsia con diagnóstico de probable rabdomiosarcoma











# CASO 2

- Niña de 8 años
- Presentó tumor supraclavicular izquierdo
- Tres meses de evolución
- Diagnósticos previos: schwannoma maligno y fascitis nodular pseudosarcomatosa.

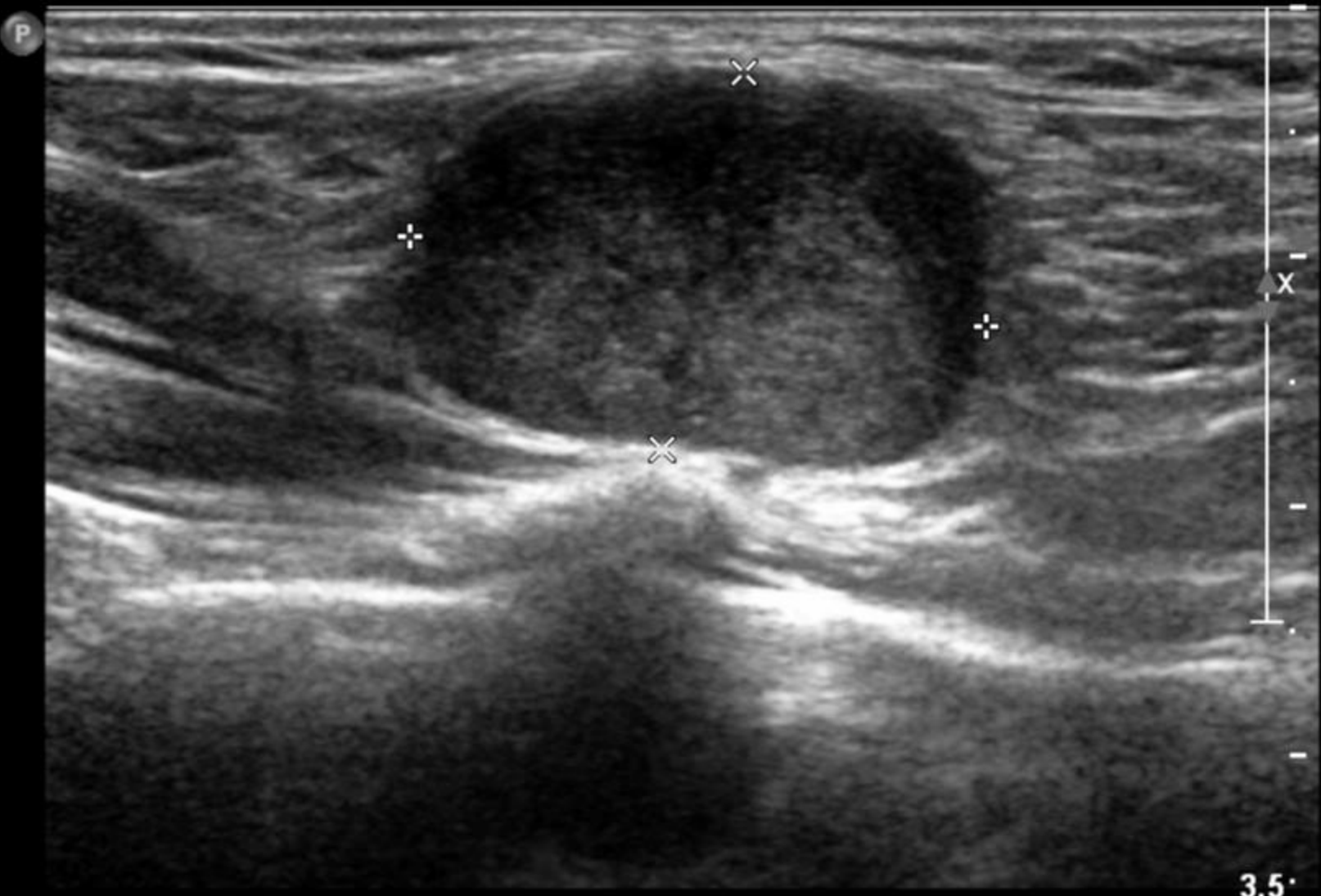178837

HNAM

L12-5/PtesPeq tir.

cliente: 8275008 48184  
Radio Base: US todo  
e Desc: US Ultrasonido de partes blandas  
EST/001 >

0%  
66  
Baj.  
es.



3.5

Dist 2.34 cm

