

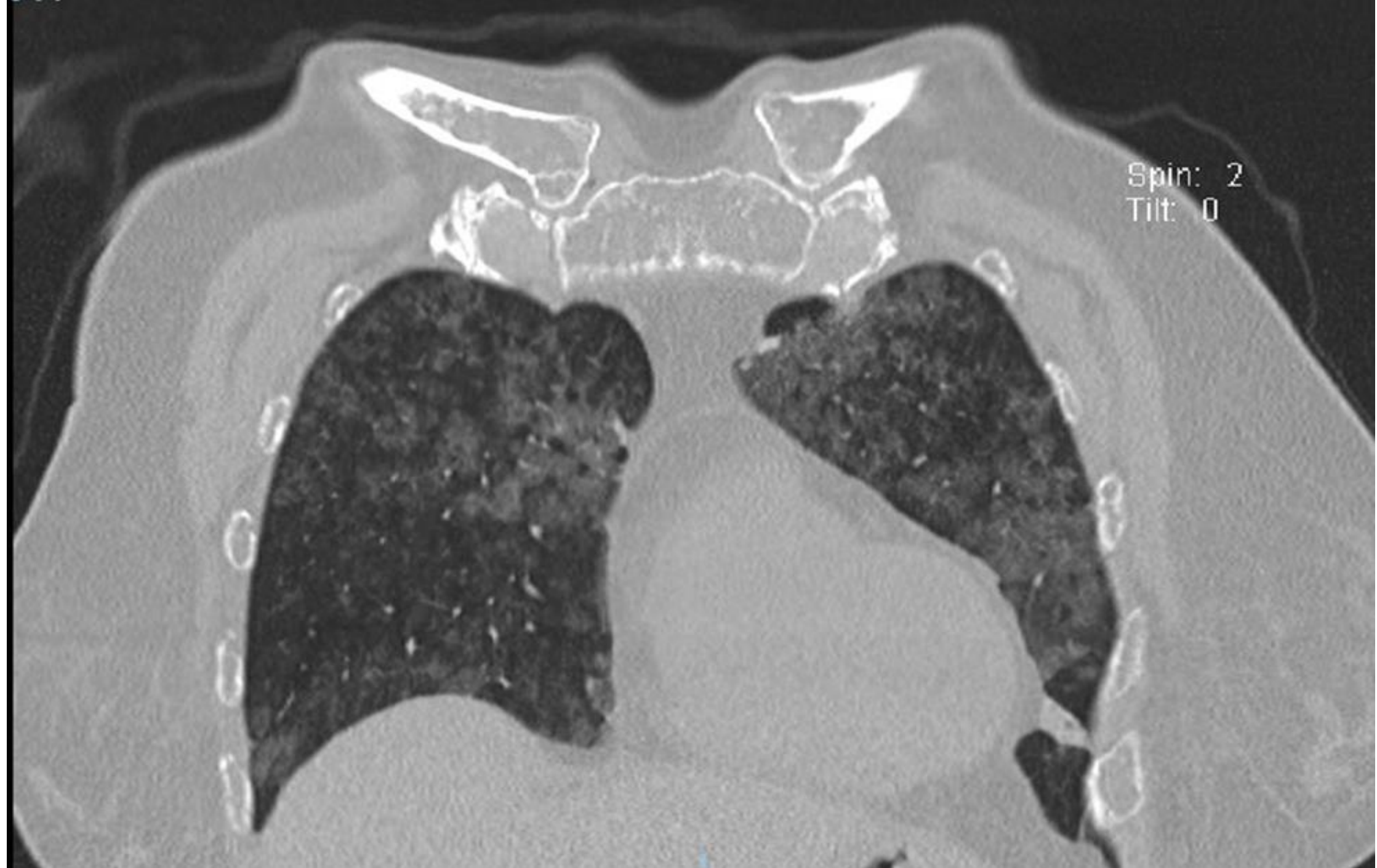
HOSPITAL GENERAL DE MÉXICO “DR. EDUARDO LICEAGA”

CASO 7

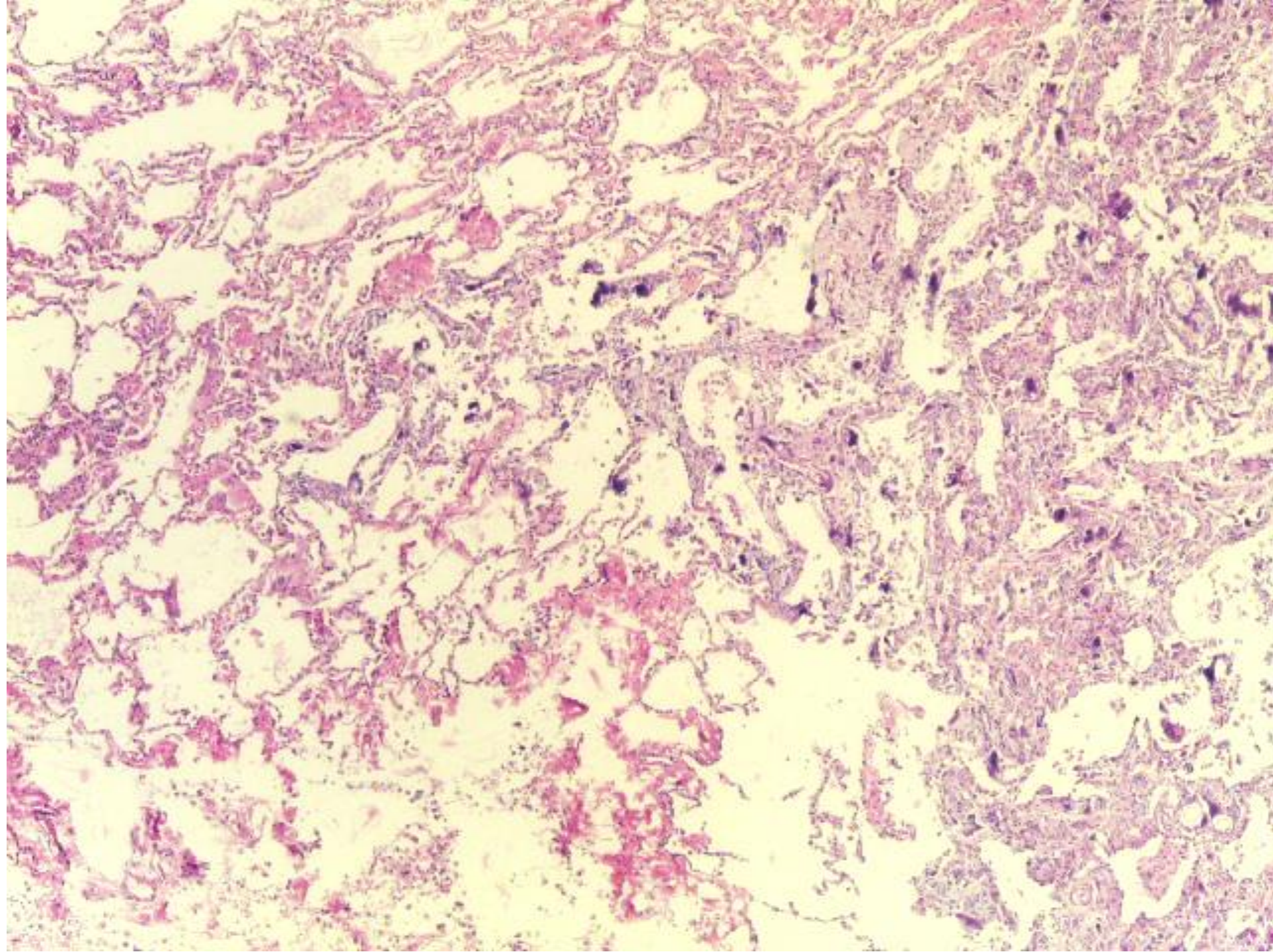
DR. SAULO MENDOZA RAMÍREZ
PATOLOGÍA QUIRÚRGICA

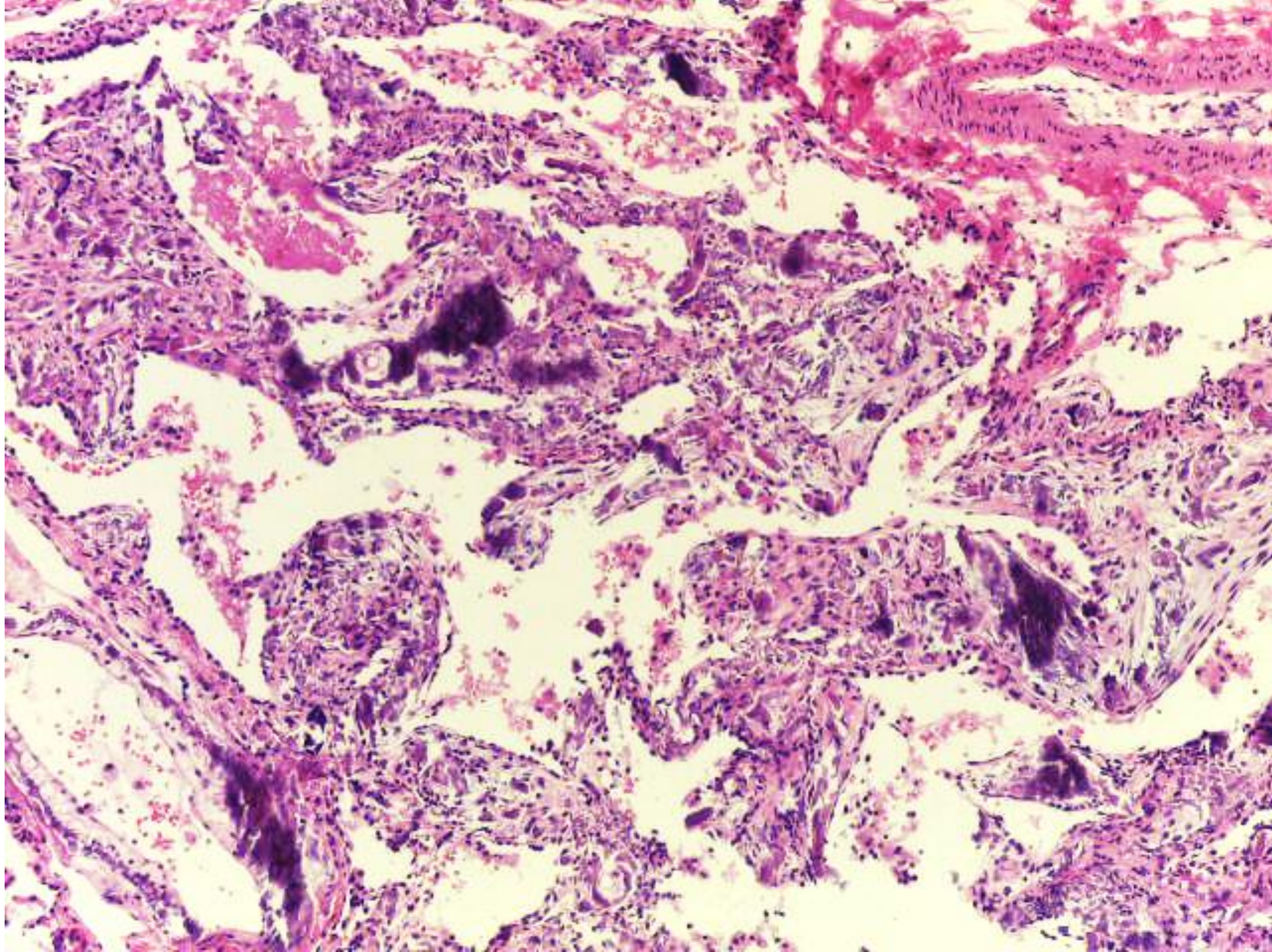
CASO 7

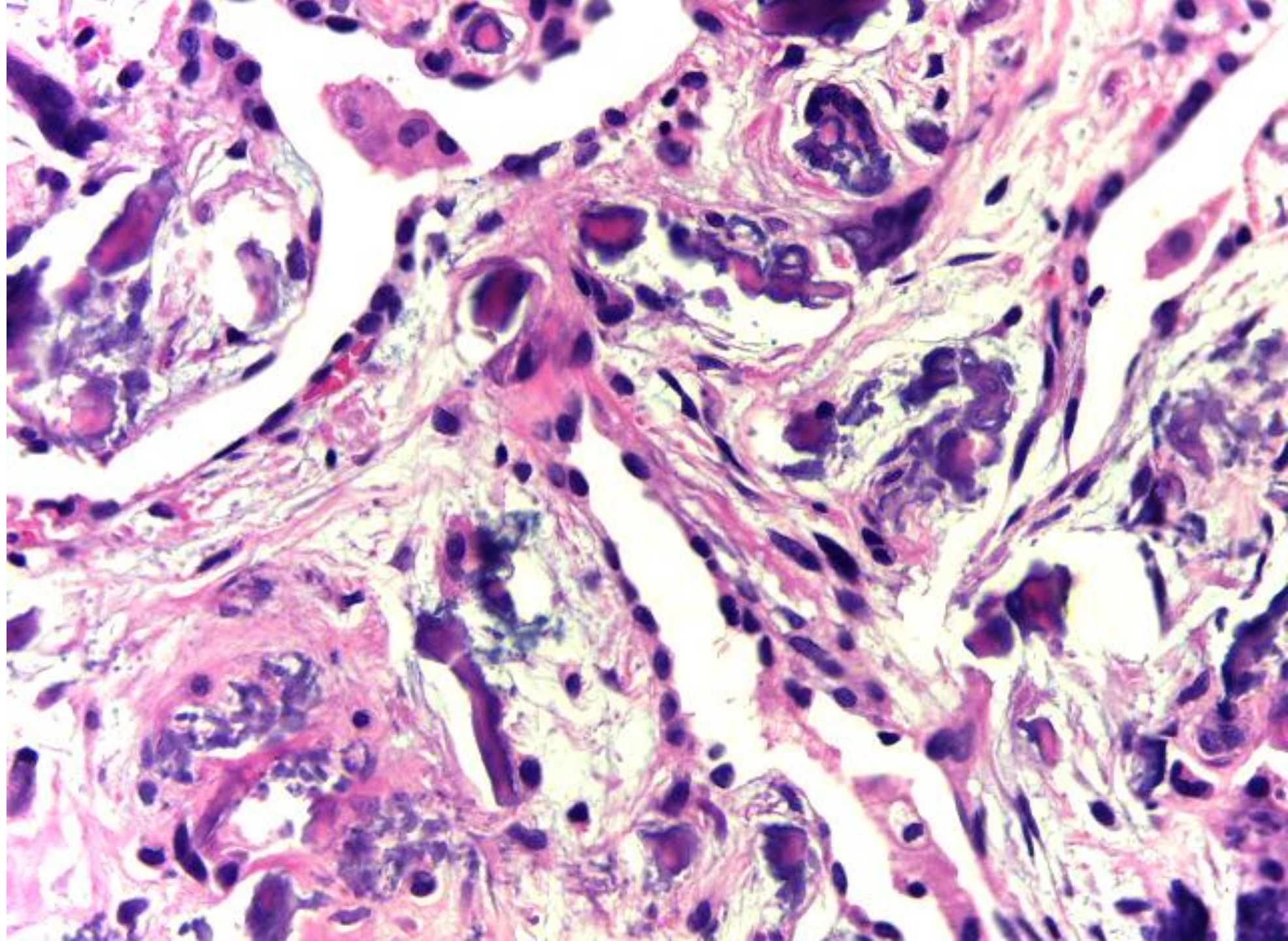
- Varón de 45 años de edad.
- Cuatro meses previos con diagnóstico de Mieloma múltiple no secretor ISS III, daño renal al momento del diagnóstico y síndrome de compresión radicular.
- Se toma biopsia de pulmón por probable infiltración.



Spin: 2
Tilt: 0







؟؟

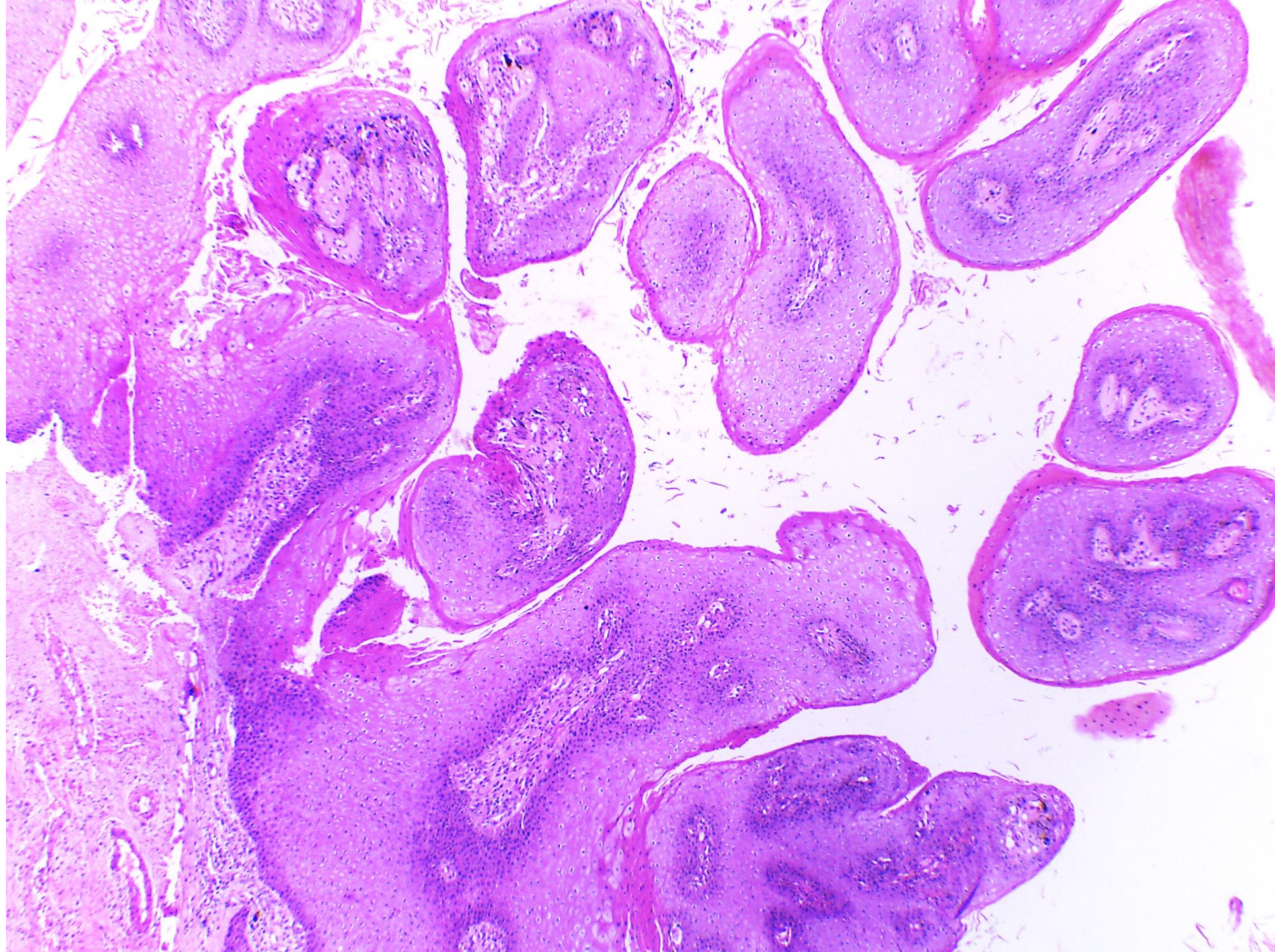
HOSPITAL GENERAL DE MÉXICO “DR. EDUARDO LICEAGA”

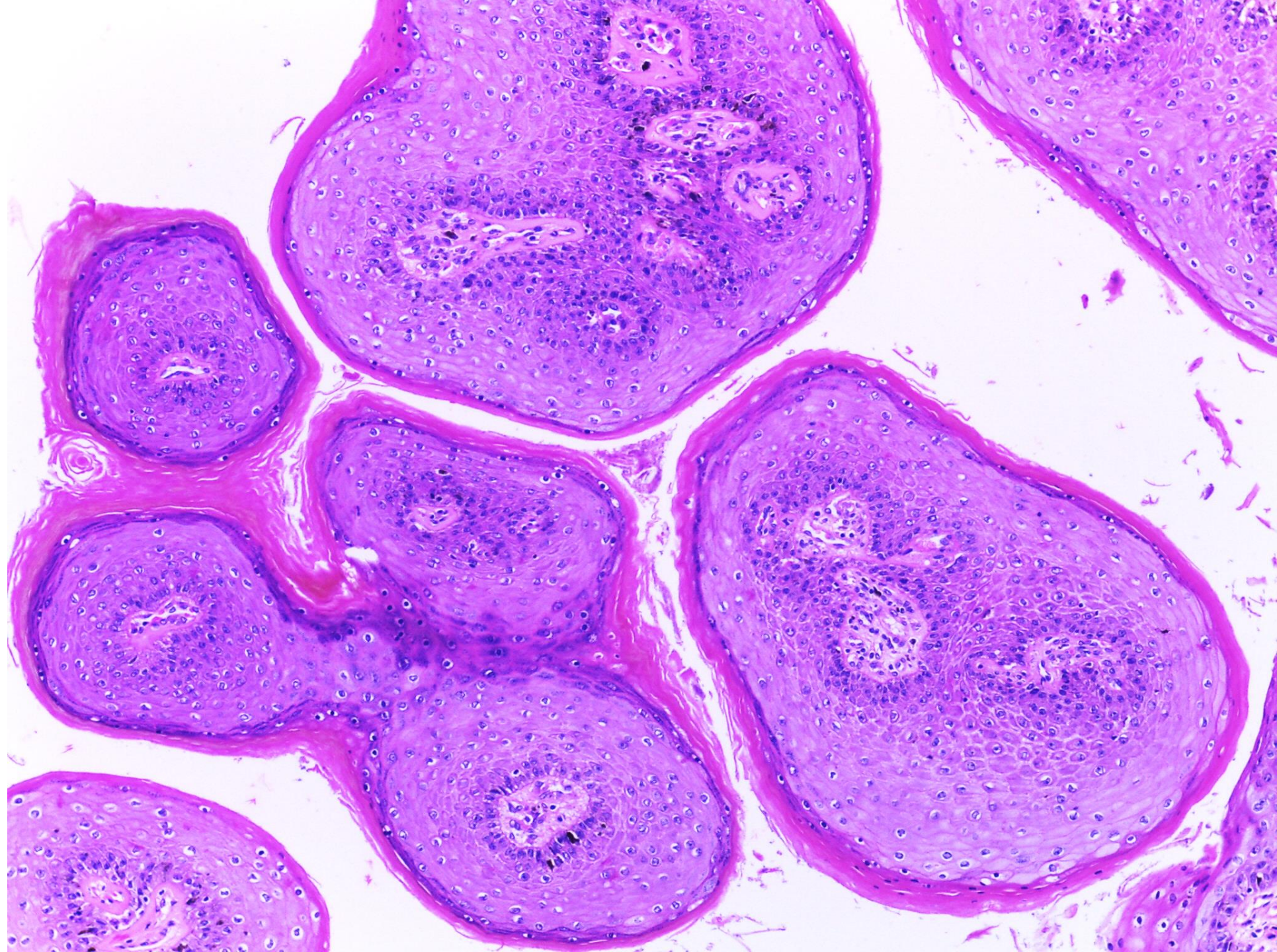
CASO 8

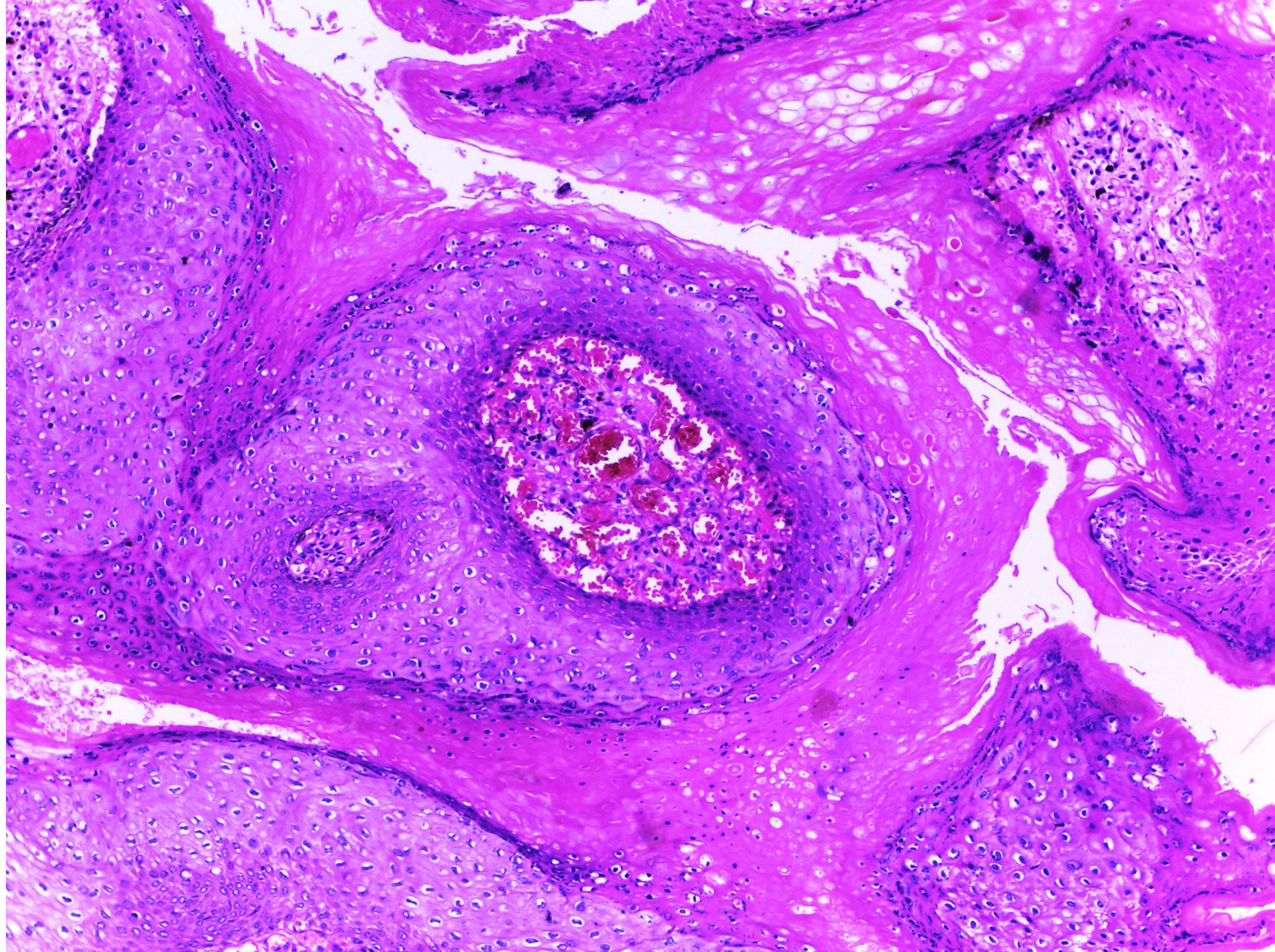
DR. SAULO MENDOZA RAMÍREZ
PATOLOGÍA QUIRÚRGICA

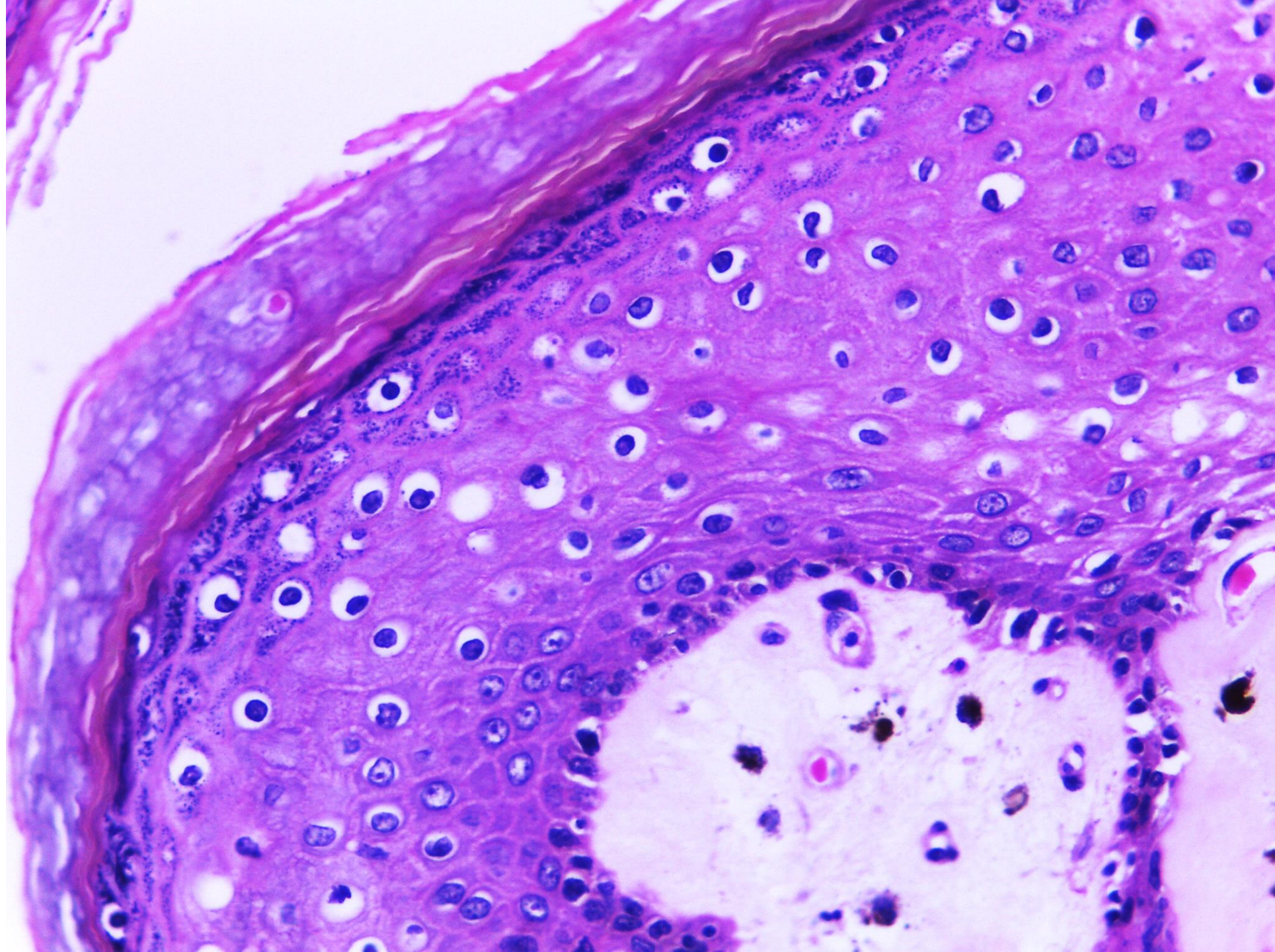
CASO 8

- Varón de 55 años con carcinoma gástrico de tipo intestinal en tratamiento.
- Acudió al servicio de Oncología por presentar dermatosis extensa en región ano-genital.









؟