

AMP 9 FEBRERO 2018-01-19

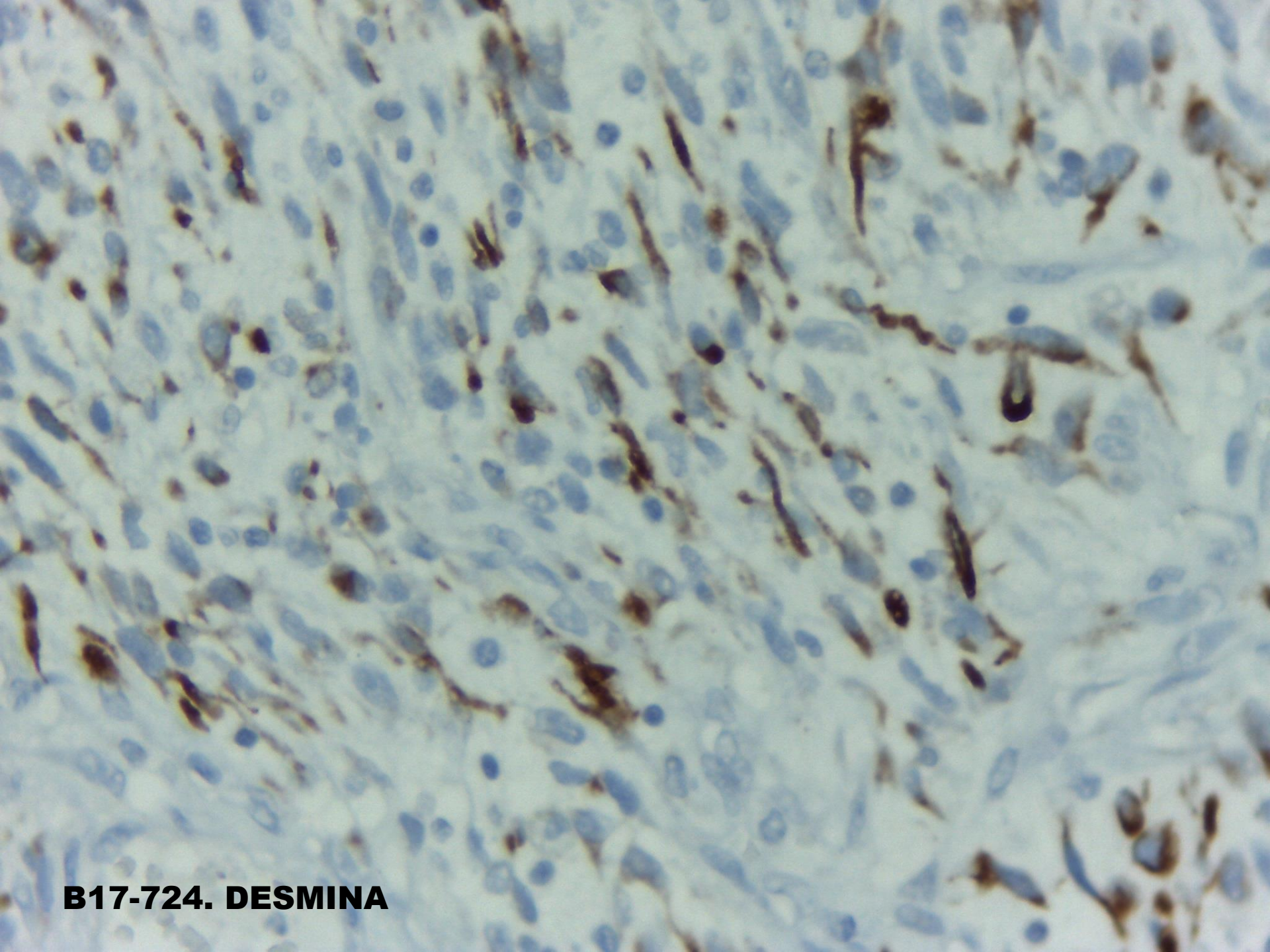
Sesión Mensual Reglamentaria 9 de febrero 2018.

Dr. Eduardo López Corella.

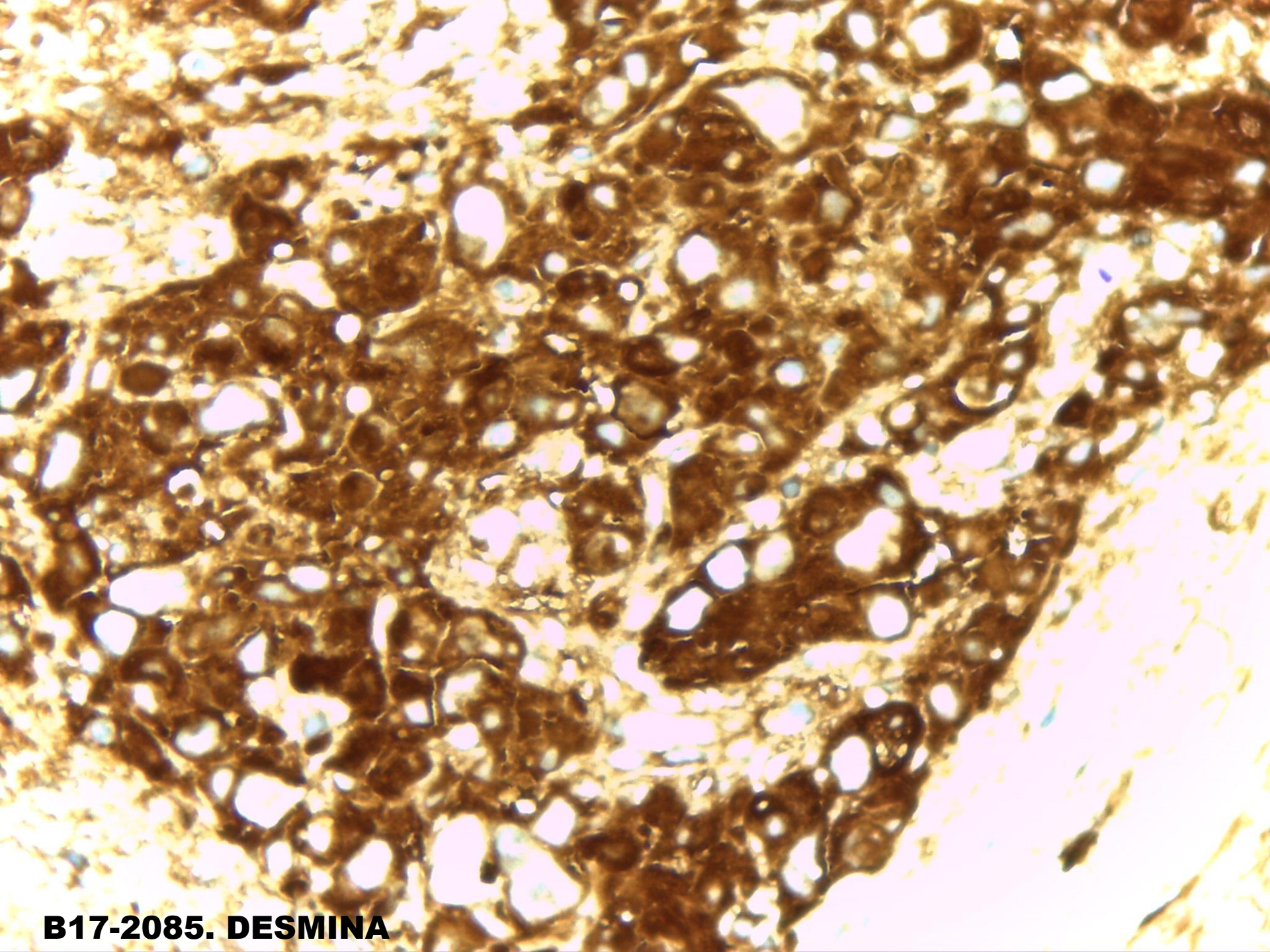
Caso AMP

Niño de ocho años con masa palpebral derecha de seis meses de evolución a su ingreso. Crecimiento progresivo, blanda, no dolorosa, no pulsátil. Se resecó masa de 8.5 x 6 x 4 cm. Pesó 100 g. (Fig 1)

Cuatro meses después, tras quimio y antes de radioterapia y con evidencia de lesión residual se tomaron nuevas muestras (Fig 2)



B17-724. DESMINA



B17-2085. DESMINA