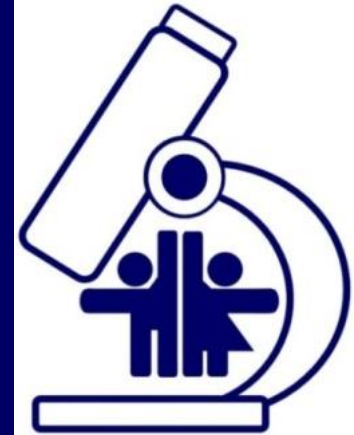



Instituto Nacional de Pediatría
Sesión mensual reglamentaria

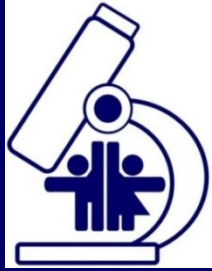

Dr. Celso Tomás Corcuera Delgado

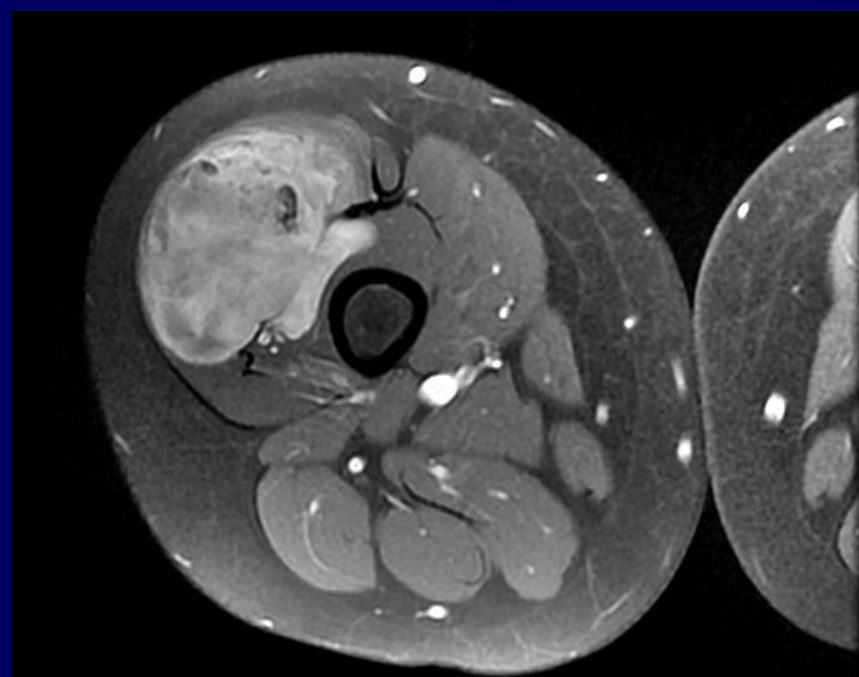
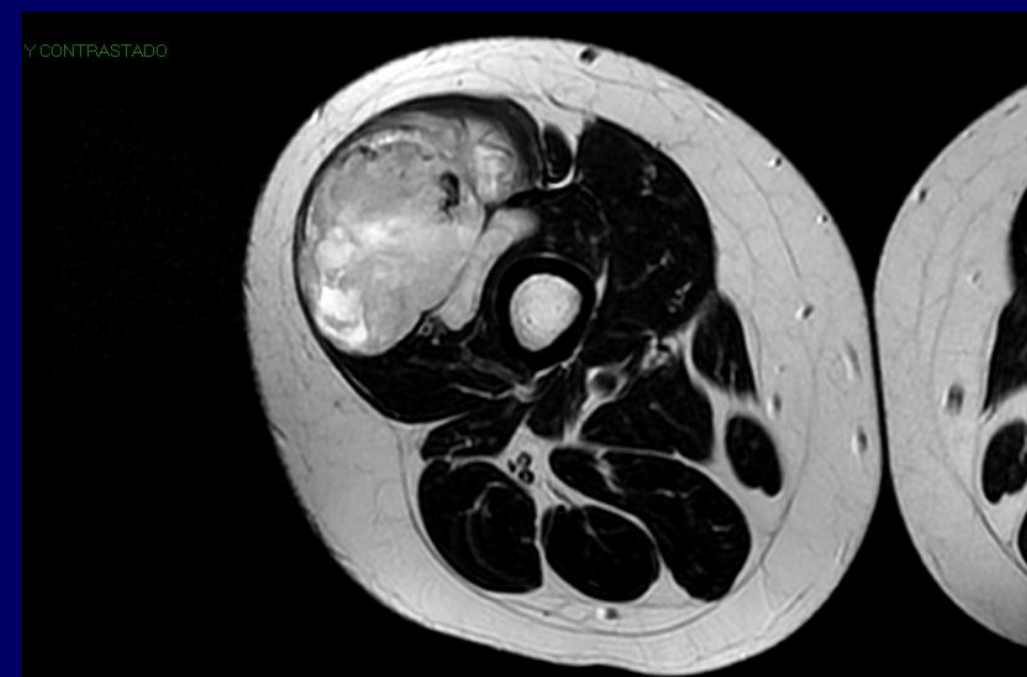
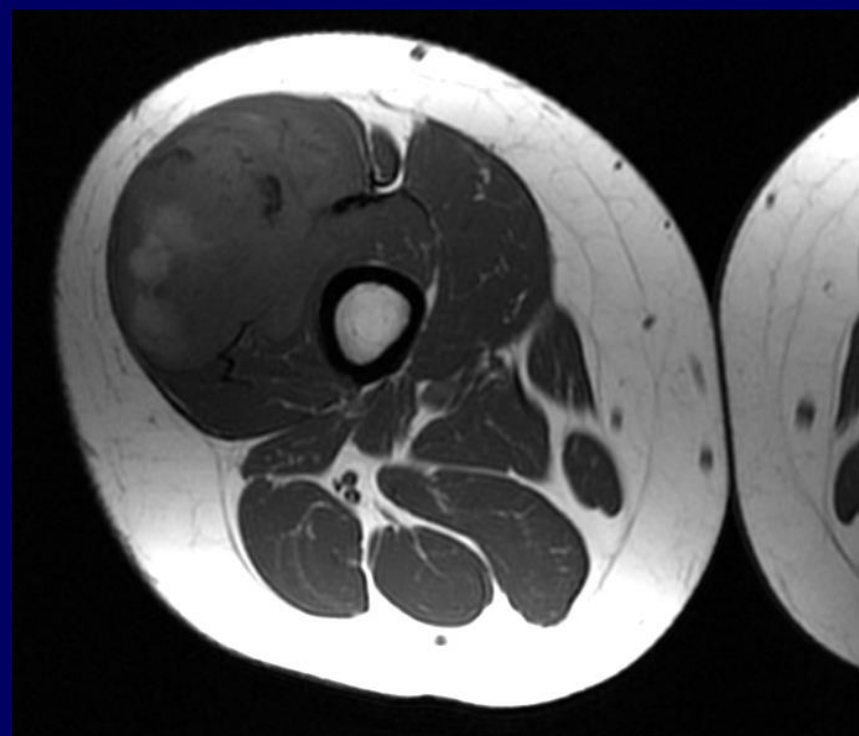
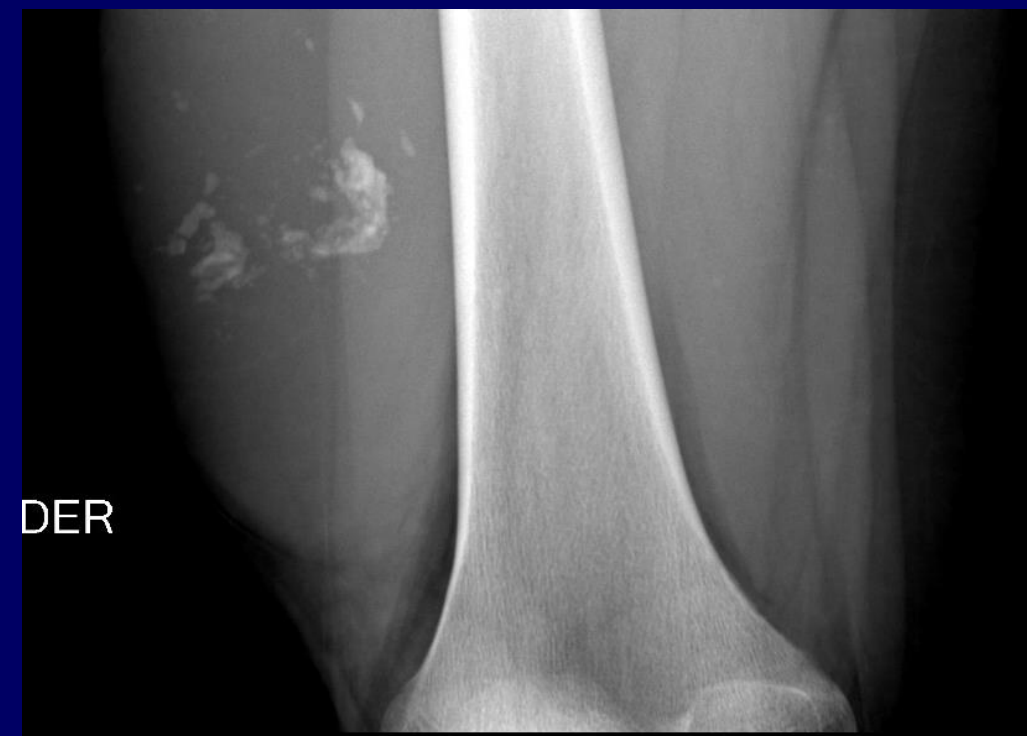09/02/2018

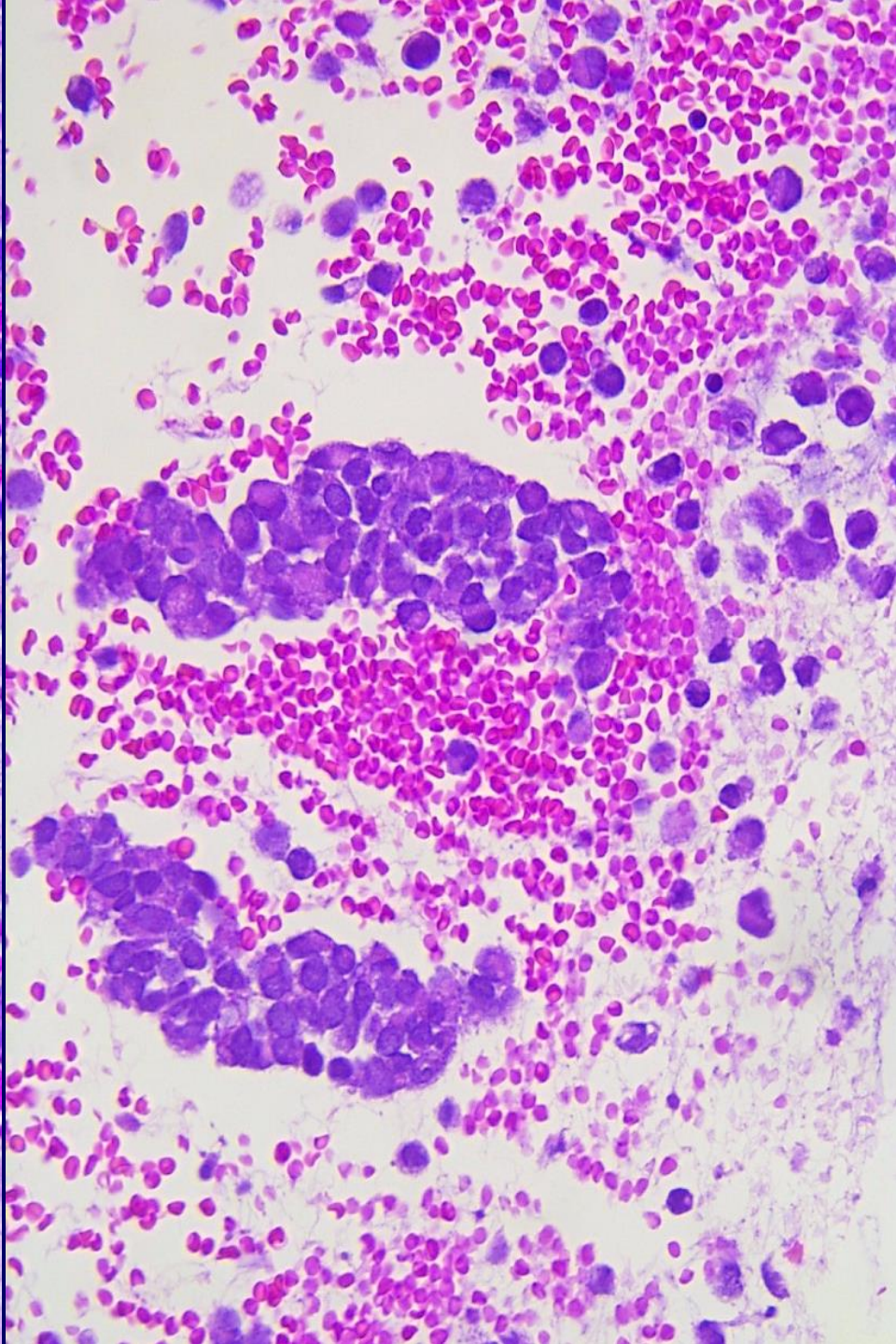
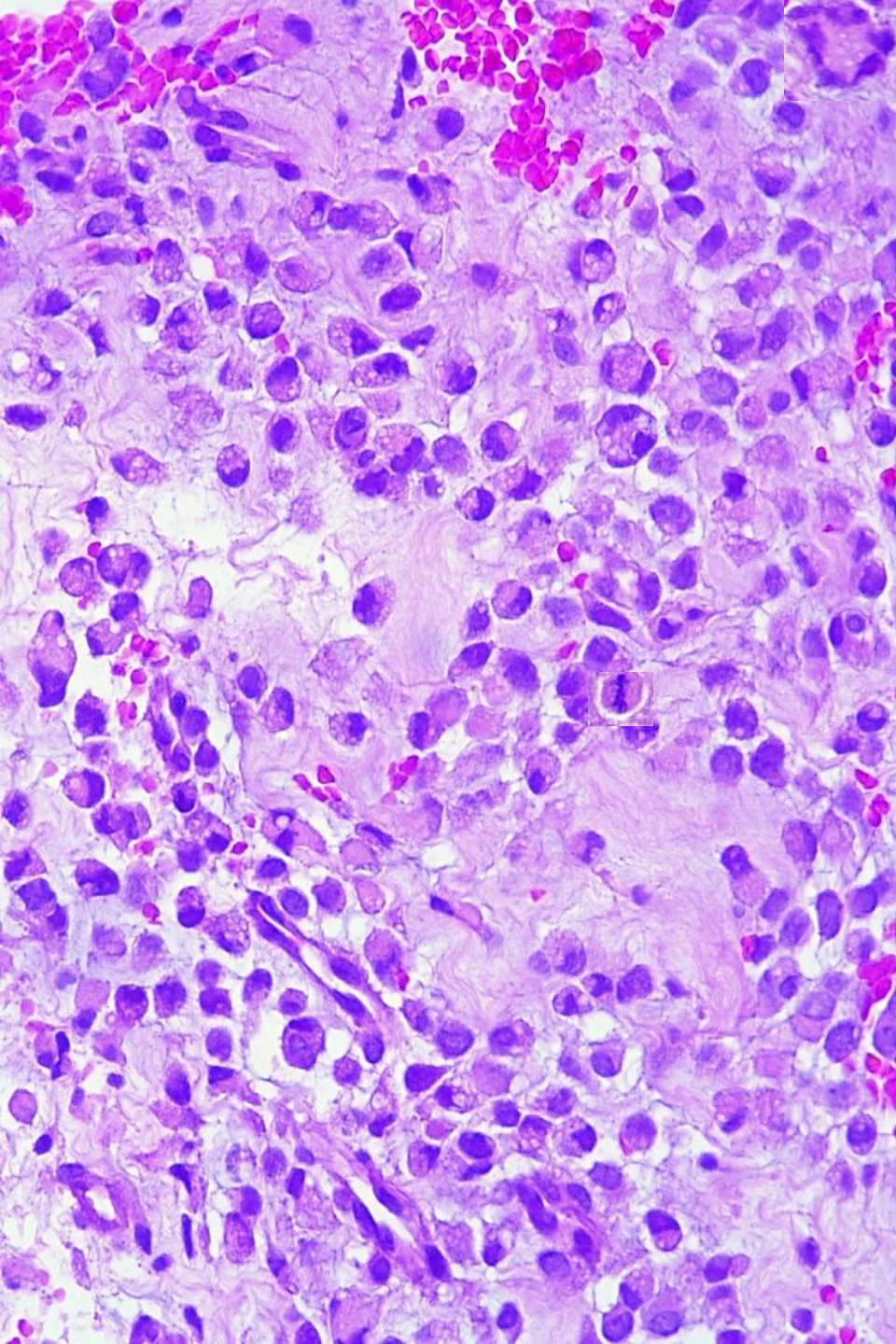


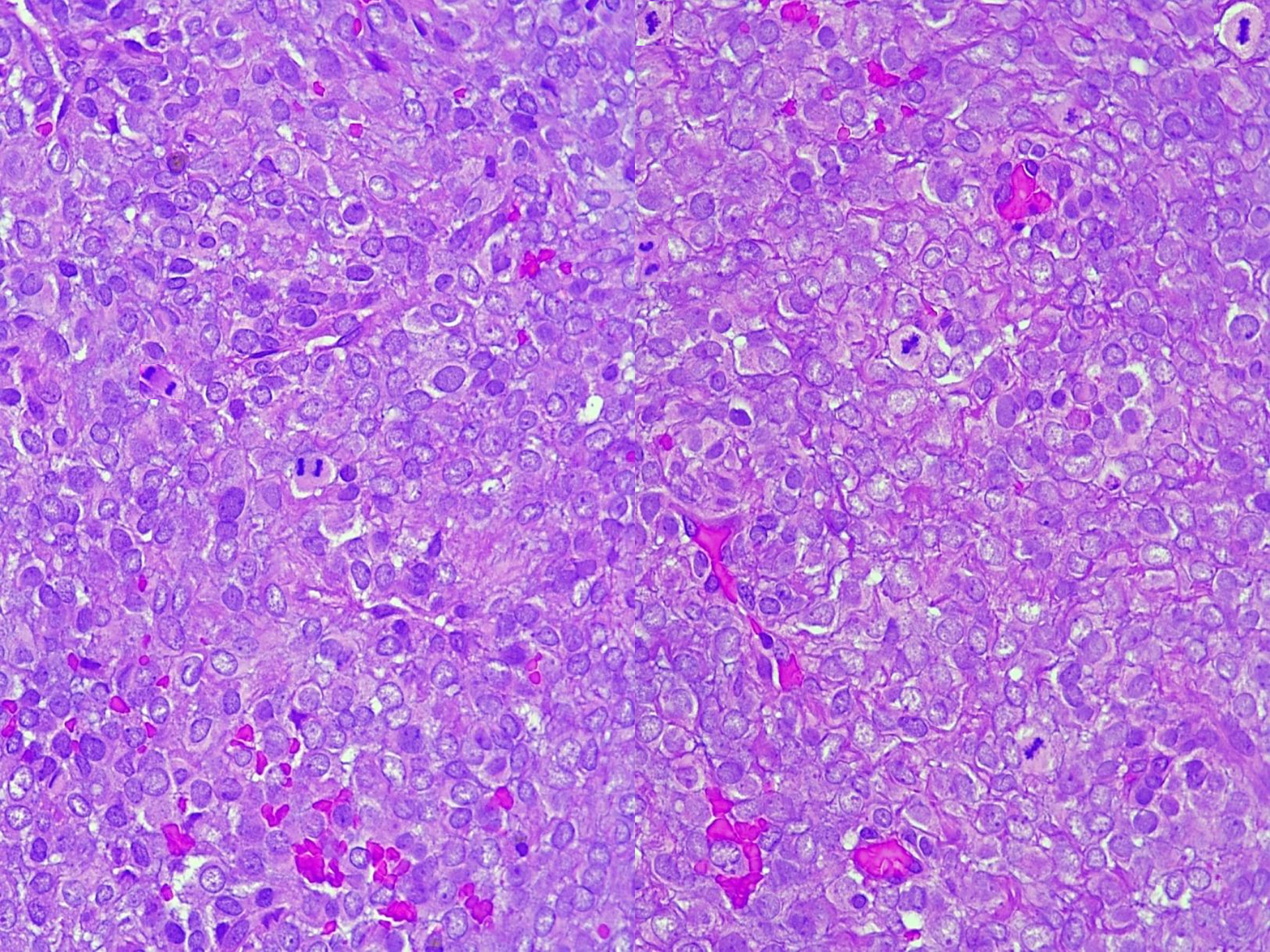
Caso

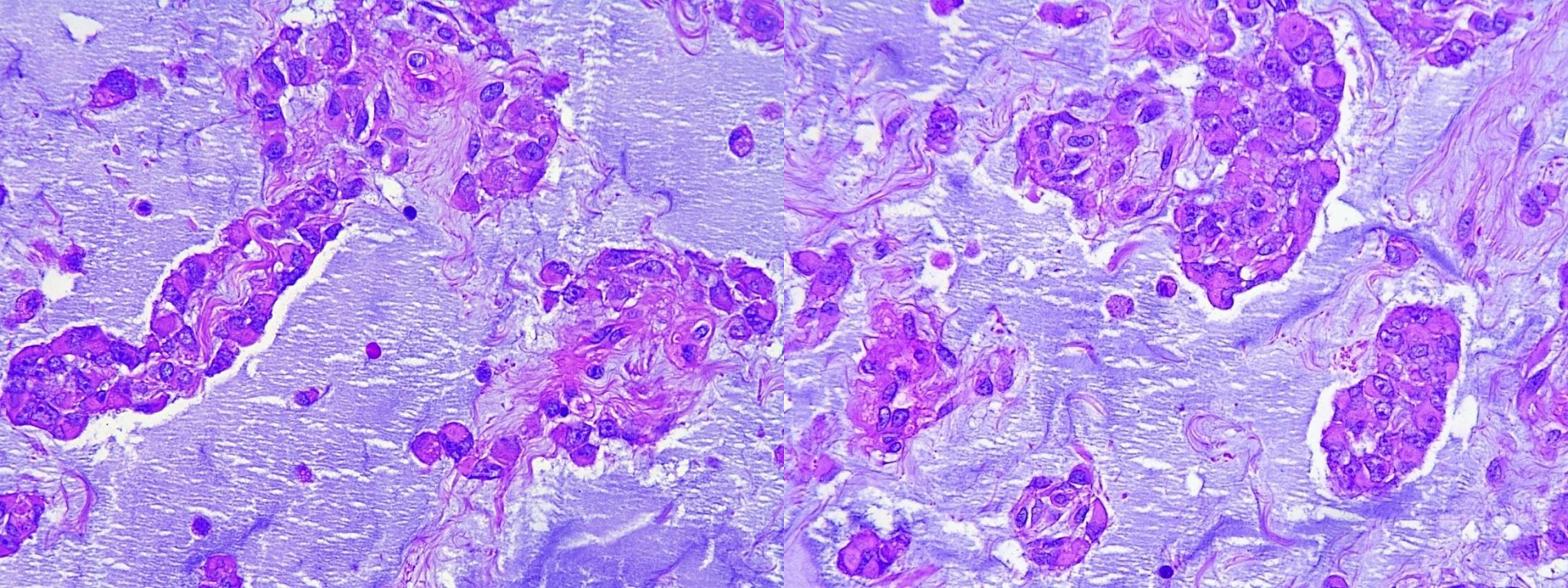


- En abril del 2015 se presentó en nuestro Instituto una niña de 12 años de edad con una historia de 3 meses de aumento de volumen progresivo en la cara anterolateral del tercio inferior del muslo derecho. Al interrogatorio negó pérdida de peso, diaforesis o cualquier otra sintomatología. La lesión era caliente, eritematosa, sólida de consistencia ahulada, con red venosa superficial y de dimensiones de 13 x 17 cm, dolorosa a la palpación, indurada, no móvil.









Hierro coloidal

