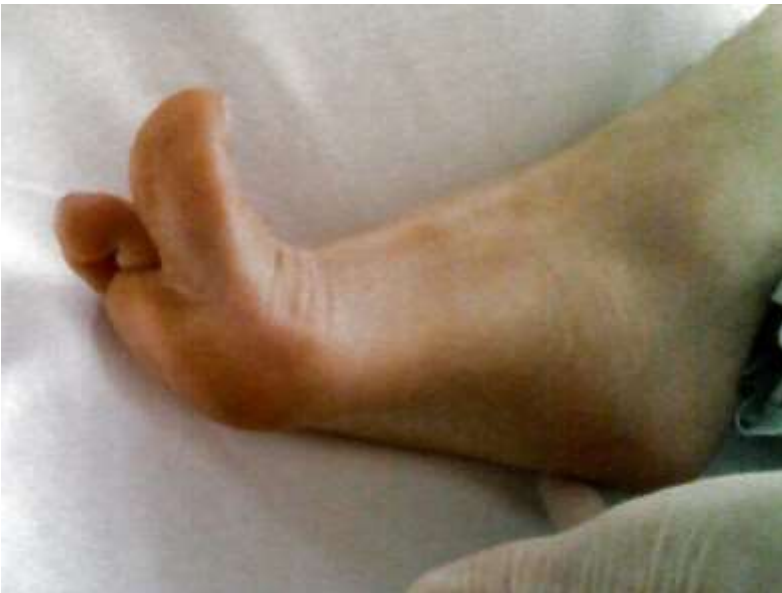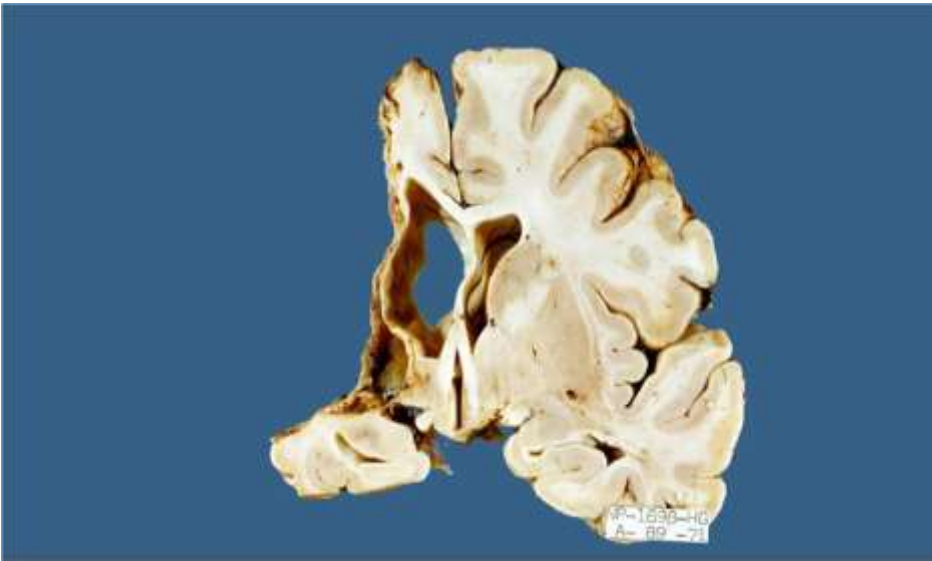


CASO # 1**Dra. Laura Chávez Macías****Hospital General de México**

Mujer de 62 años que sufrió oclusión embólica de la carótida interna durante un episodio de fibrilación ventricular y permaneció en silla de ruedas durante toda su incapacidad.

Destacaban el déficit motor, con afección del haz piramidal; y el sensitivo en el hemicuerpo derecho con afasia mixta.

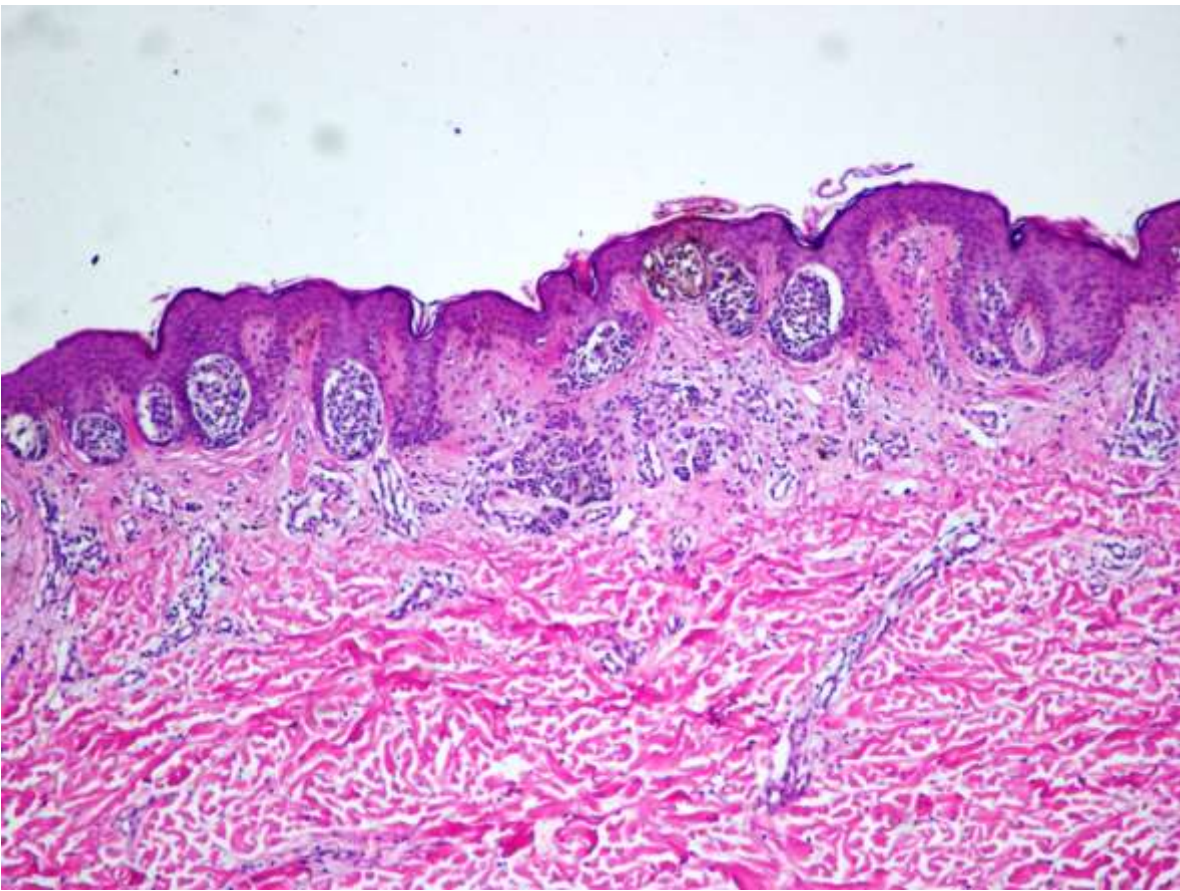
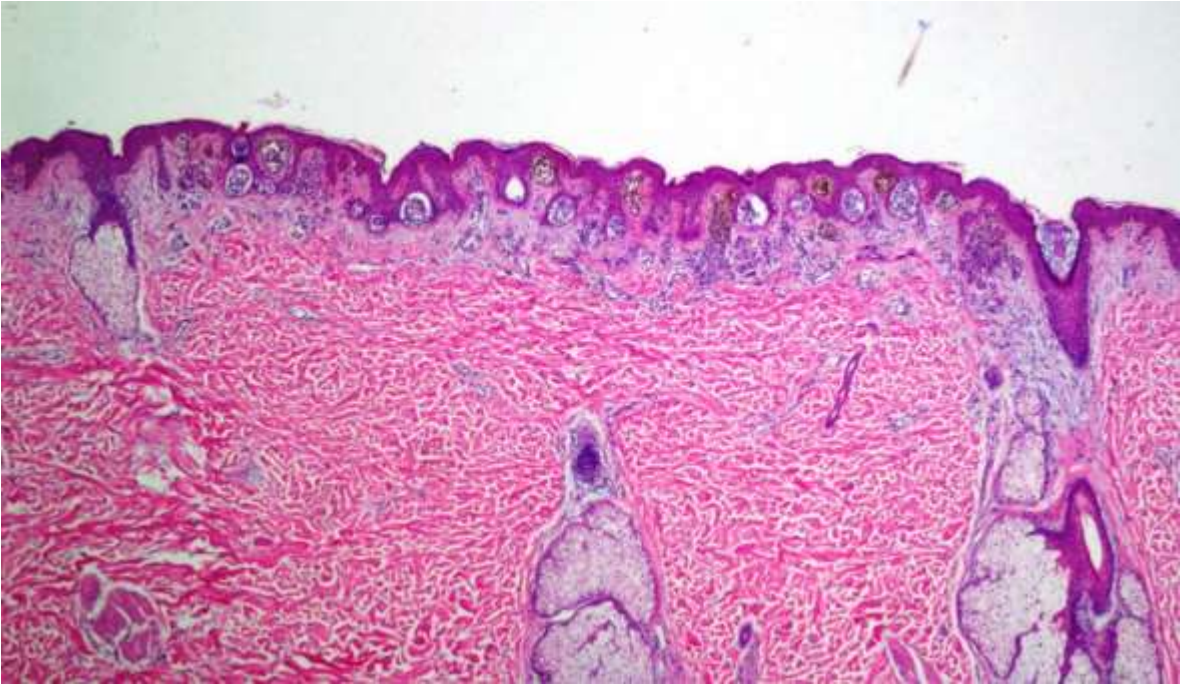




CASO #2

Dr. Mario Magaña

Hombre de 22 años de edad, saludable, hijo de inmigrantes europeos, presenta más de 50 lesiones pigmentadas en el tronco y raíces de miembros, se la han extirpado 4 y se le pretende extirpar 20 más bajo anestesia general. Nos piden "una segunda opinión"



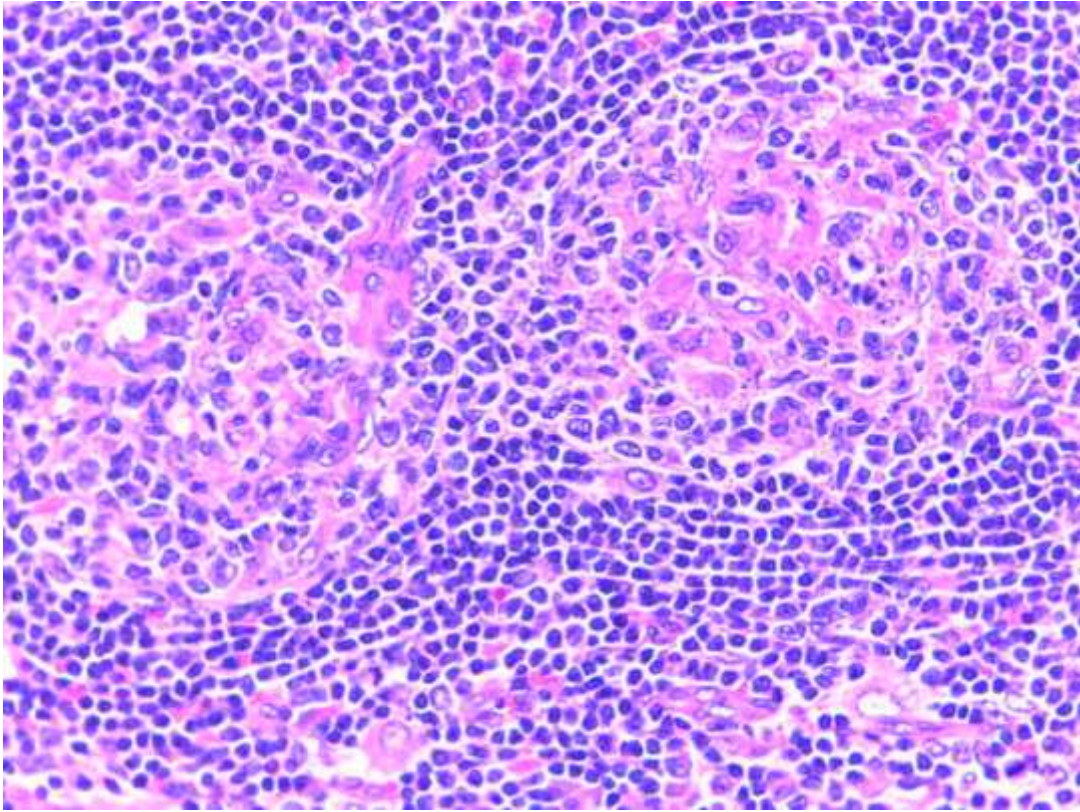


CASO #3

Dr. Eduardo López Corella

Instituto Nacional de Pediatría

Niño de 6 años de edad con supració pulmonar crónica que condujo a neumonectomía izquierda. Se encontraron bronquiectasias y conglomerado ganglionar parahiliar.





 Pinn VW, 2018.
Annu. Rev. Pathol. Mech. Dia. 13:1-25

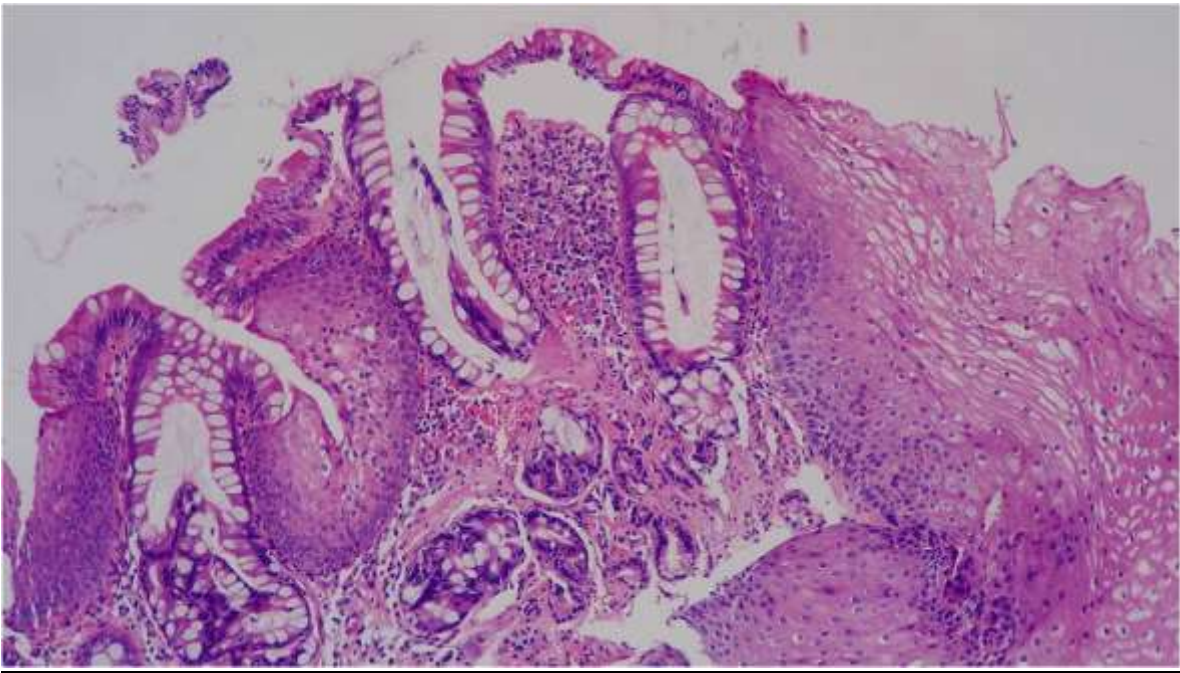
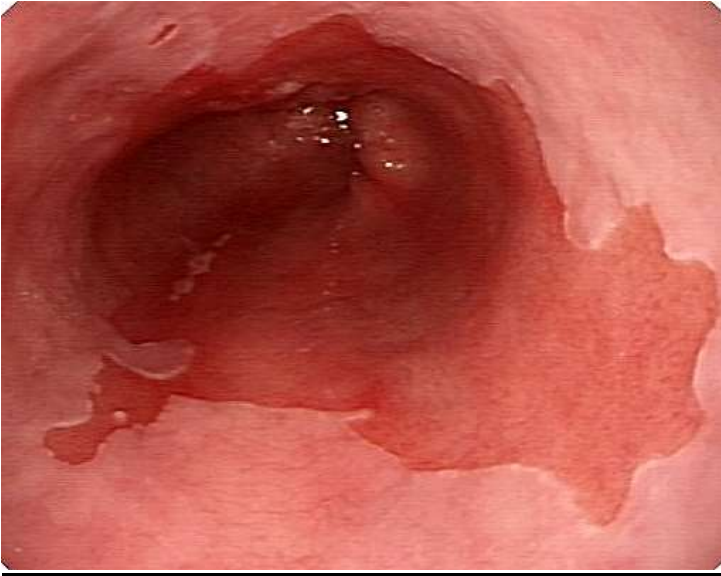
¿Cuál es? ¿Quién es?

CASO #4

Dr. Gerardo Aristi Urista

Hospital General de México

Hombre de 52 años de edad, con regurgitación y pirosis de larga evolución. Le efectuaron panendoscopia con toma de biopsias (se muestra una fotografía del aspecto endoscópico de la lesión esofágica y una fotomicrografía).





CASO #5**Carlos Ortiz Hidalgo****Hospital Médica Sur**

Hombre de 64 años. Desde hace 4 años presenta lesiones eritemato-violáceas en piel que sangran con facilidad, de inicio en miembros inferiores y reciente diseminación a cara. Adenomagalias en región inguinal derecha e izquierda, ambas móviles, indoloras y de 1 cm, aproximadamente.



