

DR. SAULO MENDOZA RAMÍREZ
PATOLOGÍA QUIRÚRGICA-HOSPITAL GENERAL DE
MÉXICO "DR. EDUARDO LICEAGA"

CASO AMP-HGM



ANTECEDENTES

- Mujer de 64 años.
- AHF
 - Padre diabético, **finado por Ca gástrico.**
 - Niega otros antecedentes oncológicos y/o crónico degenerativos.
- APNP
 - Originaria y residente del estado de Chiapas, soltera, católica, escolaridad secundaria, ama de casa.
 - Tabaquismo y alcoholismo: negados. Niega otras toxicomanías. Exposición a biomasa interrogado y negado.
- APP
 - MEDICOS: DM de 7 años de evolución en tratamiento con hipoglucemiantes orales. Hipotiroidismo de 12 años de evolución en tratamiento con levotiroxina.
 - QUIRURGICOS: Traumatismo cráneo-facial con fractura de huesos nasales hace 20 años. **Resección en tumoración de paladar duro hace 30 años, reportada como benigna sin seguimiento.**
 - Niega alergias y transfusionales.

PADECIMIENTO ACTUAL

- 12.09.17
 - PA: 8 meses de evolución con dolor secundario a prótesis dental, recibiendo tratamiento por pb absceso a nivel de axilar izquierdo.
 - Acude con odontólogo quien realiza extracción de premolar superior izquierdo, sin mejoría. Posteriormente agregándose aumento de volumen de encía superior izquierda, por lo que acude con facultativo quien realiza biopsia.
- **IDX: Tumor odontogénico.**

- 30.06.17:

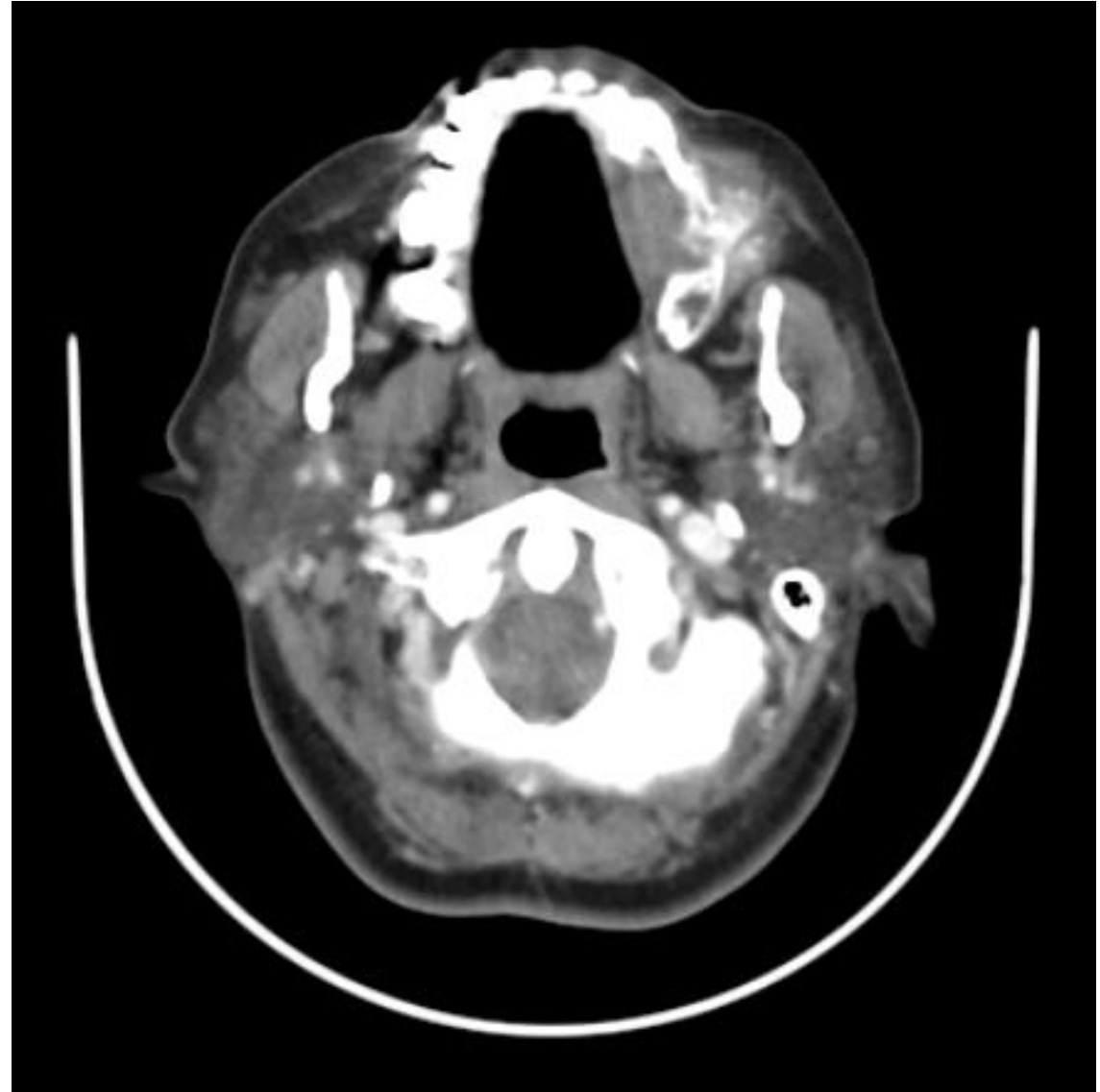
- Biopsia excisional de hueso maxilar (Ext): **Carcinoma metastásico**

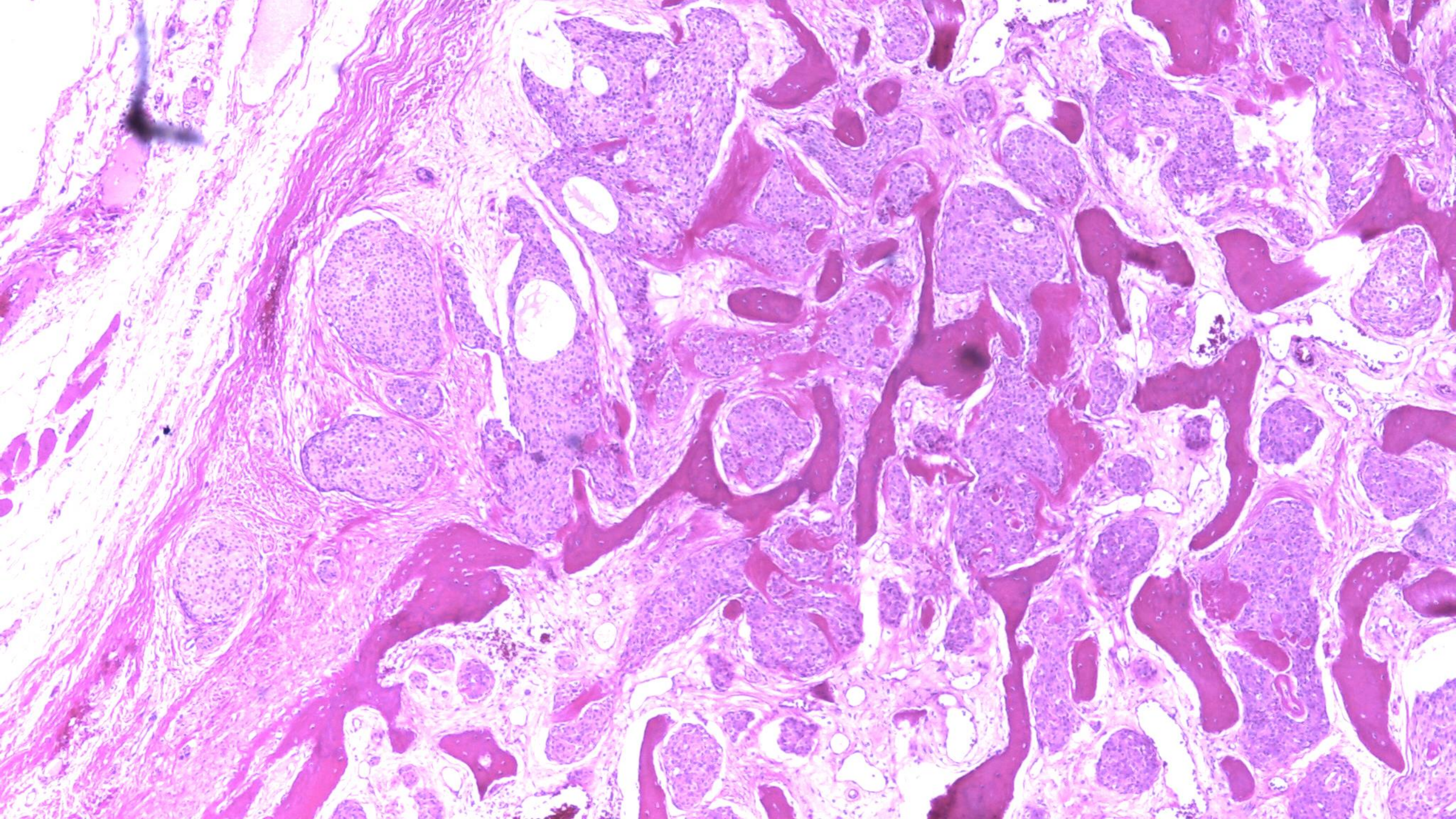
- 14.07.17:

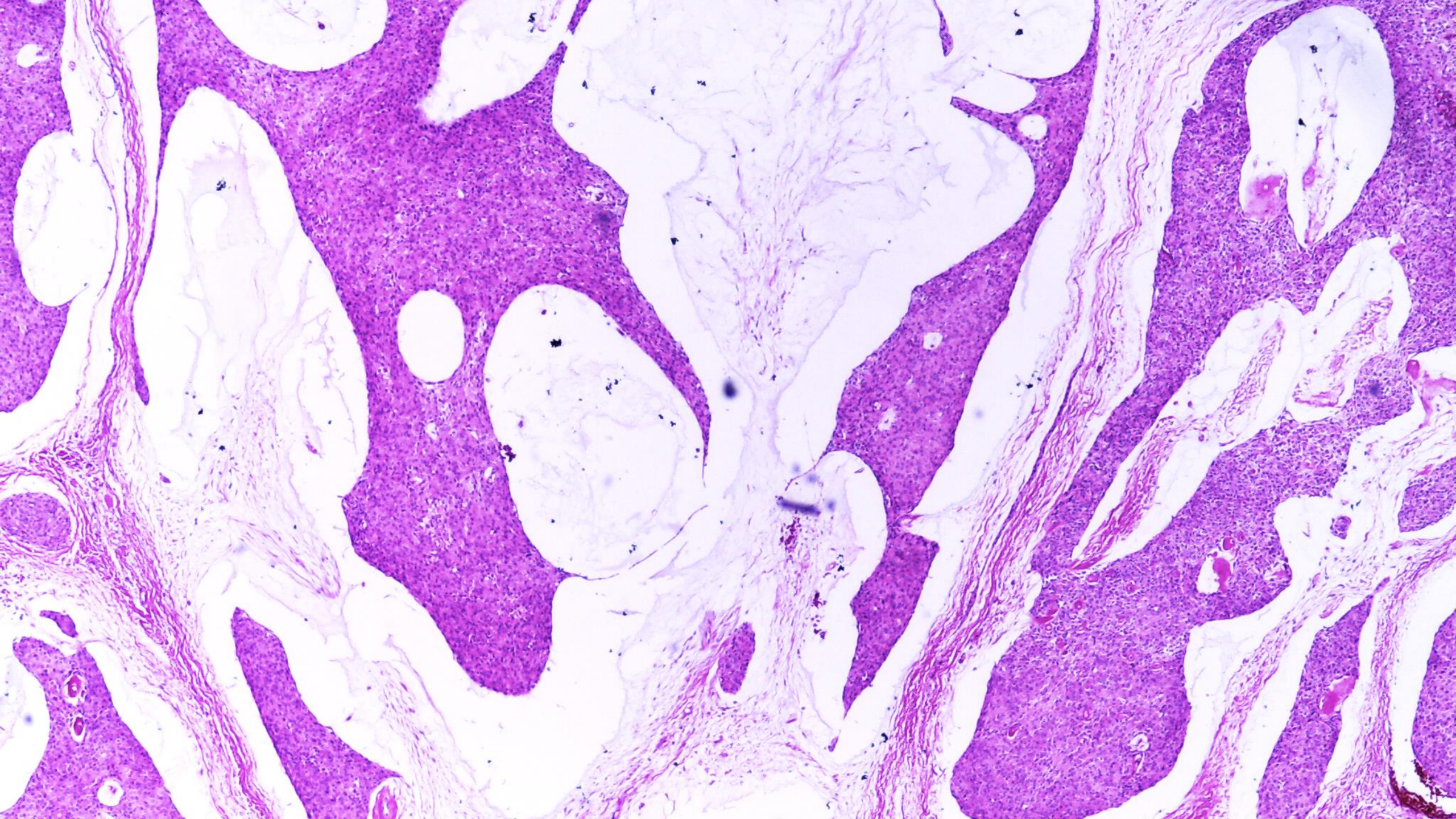
- Revisión del laminillas (Ext): **Tumor odontogénico epitelial calcificado.**

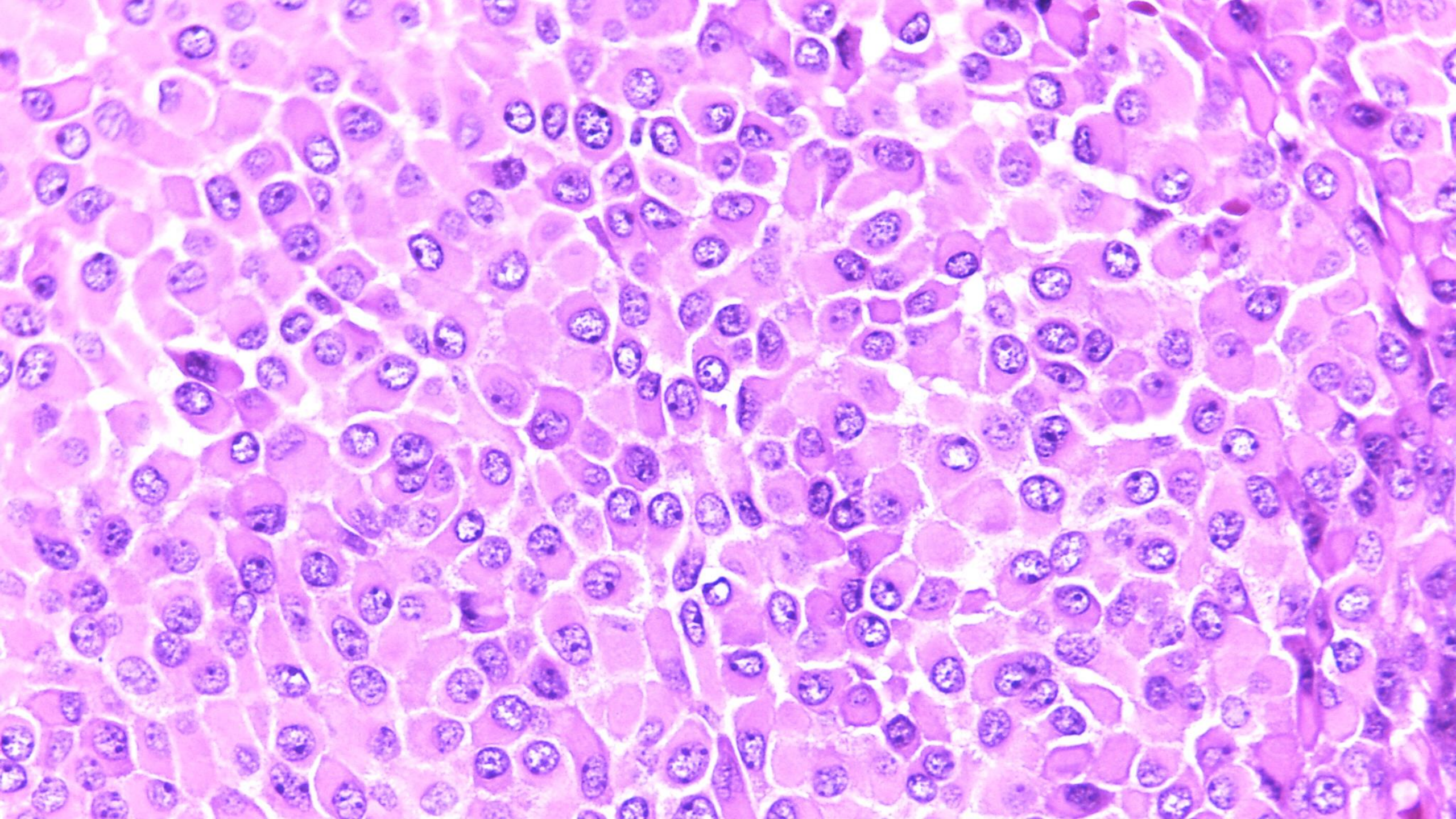
ESTUDIOS PARACLÍNICOS

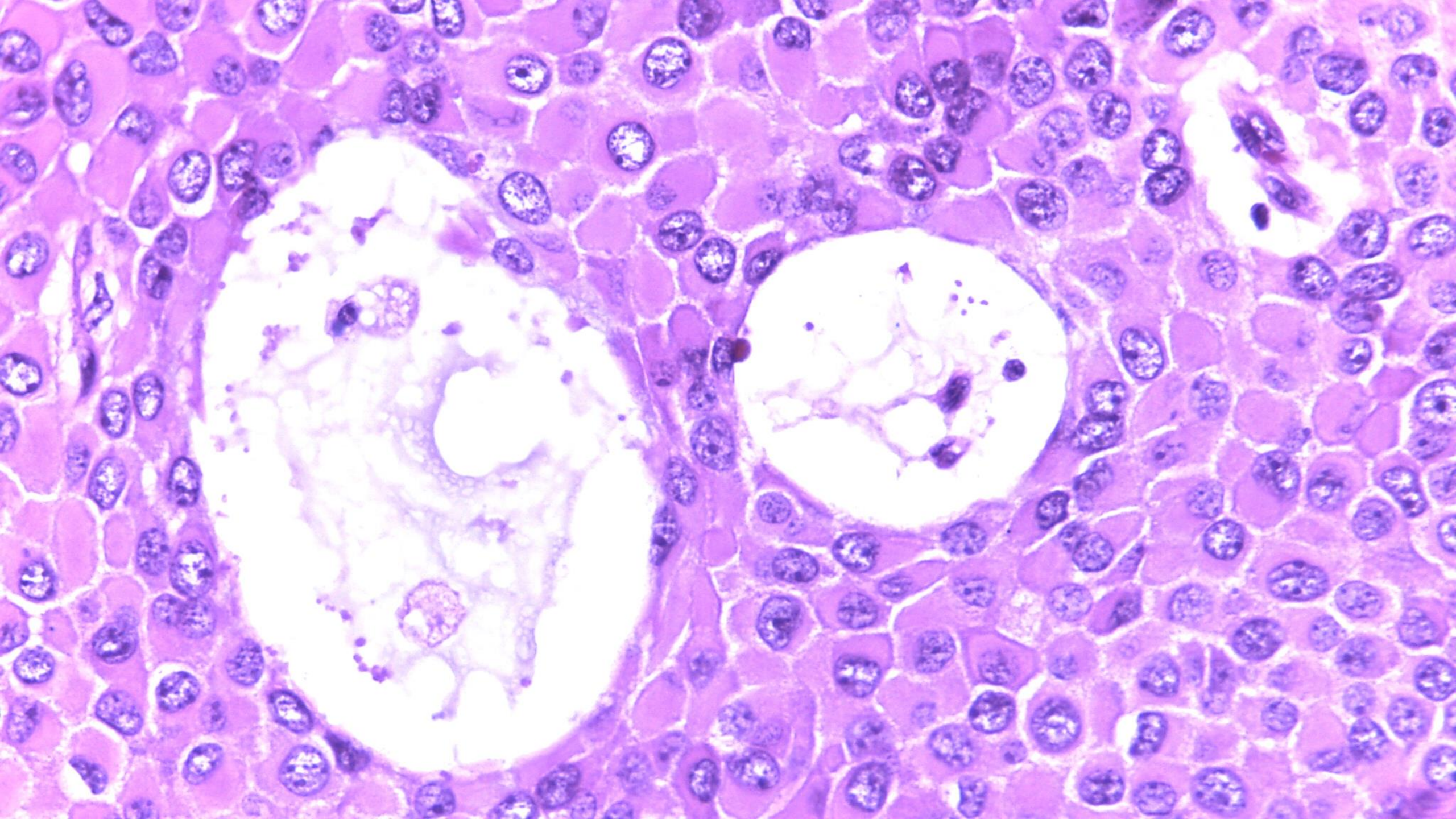
- 13.10.16 TAC Cabeza y cuello (onco):
- Tumoración heterogénea con destrucción ósea que mide 34x28mm, que se extiende hacia tejidos blandos e invade el espacio masticador, con invasión a paladar duro y blando. **No se puede descartar condrosarcoma Vs tumor odontogenico Vs osteosarcoma.**
- No se identifican adenopatías regionales.











¿DIAGNÓSTICO?