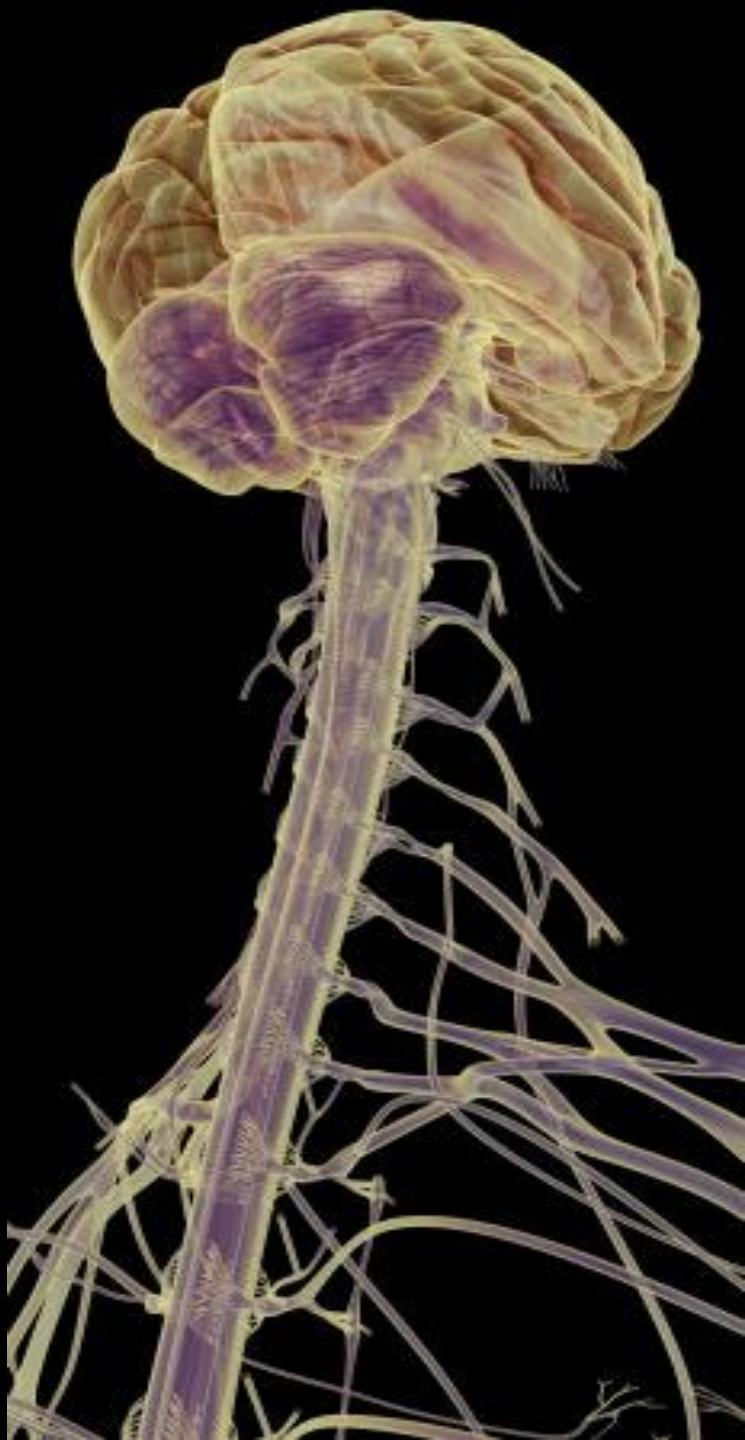



HOSPITAL
GENERAL
de MÉXICO



SESIÓN MENSUAL REGLAMENTARIA
ASOCIACIÓN MEXICANA DE PATÓLOGOS A.C.

Hospital General de México
“Dr. Eduardo Liceaga”,
Secretaría de Salud

CDMX,
13 JULIO 2018

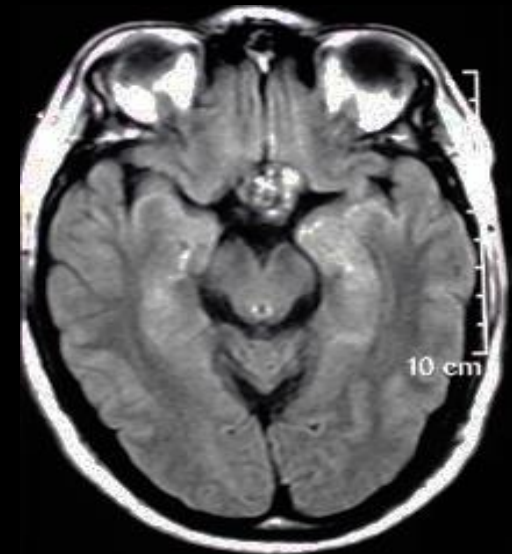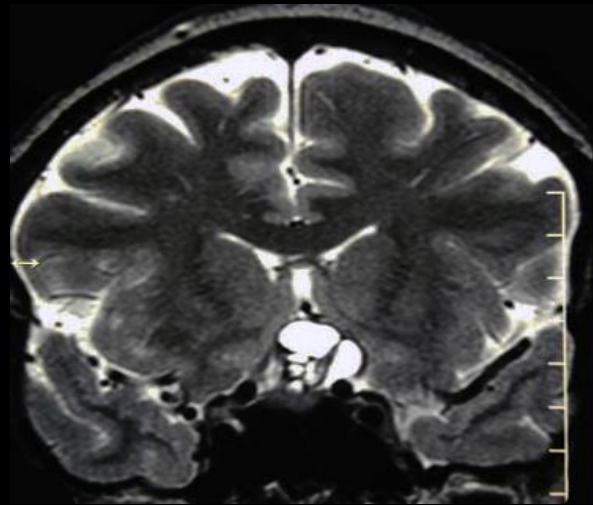

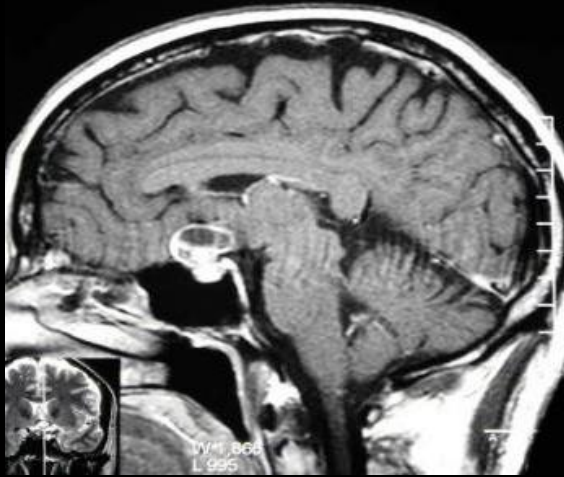
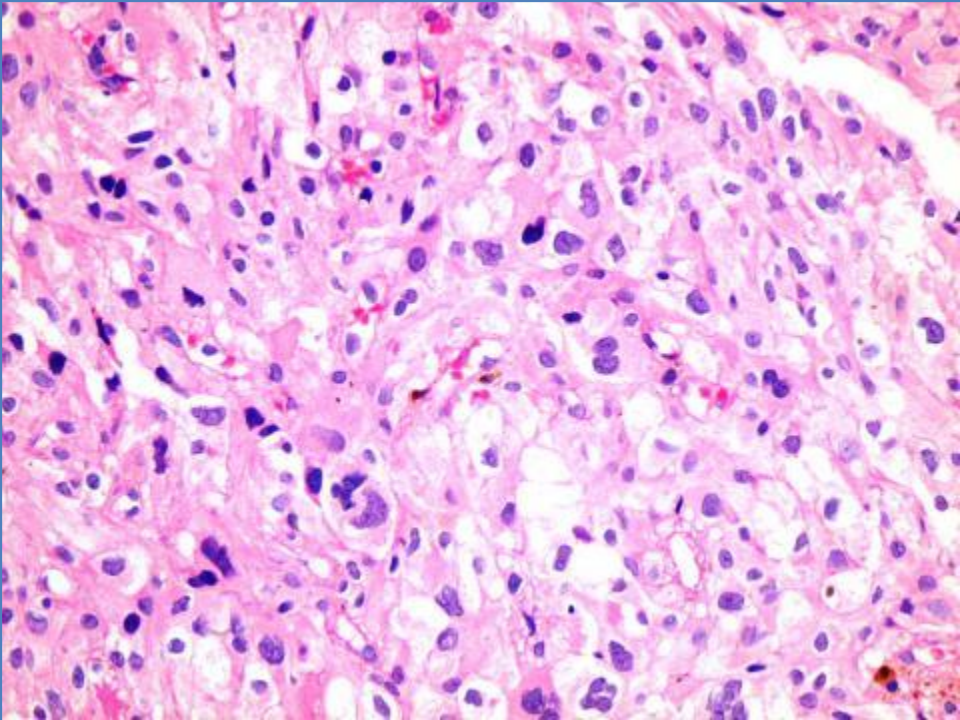
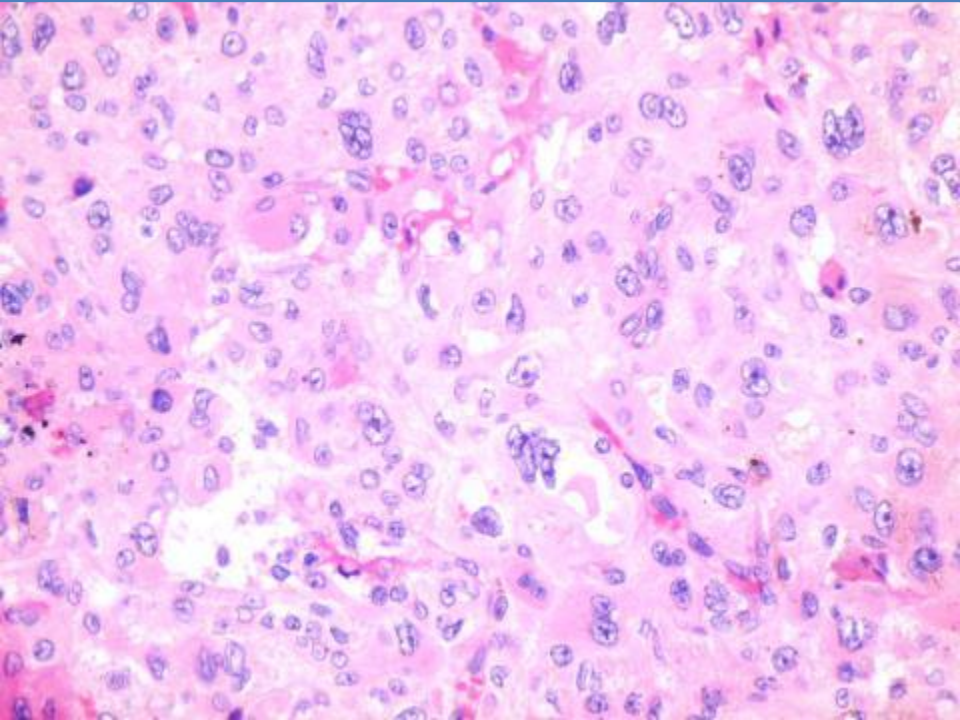
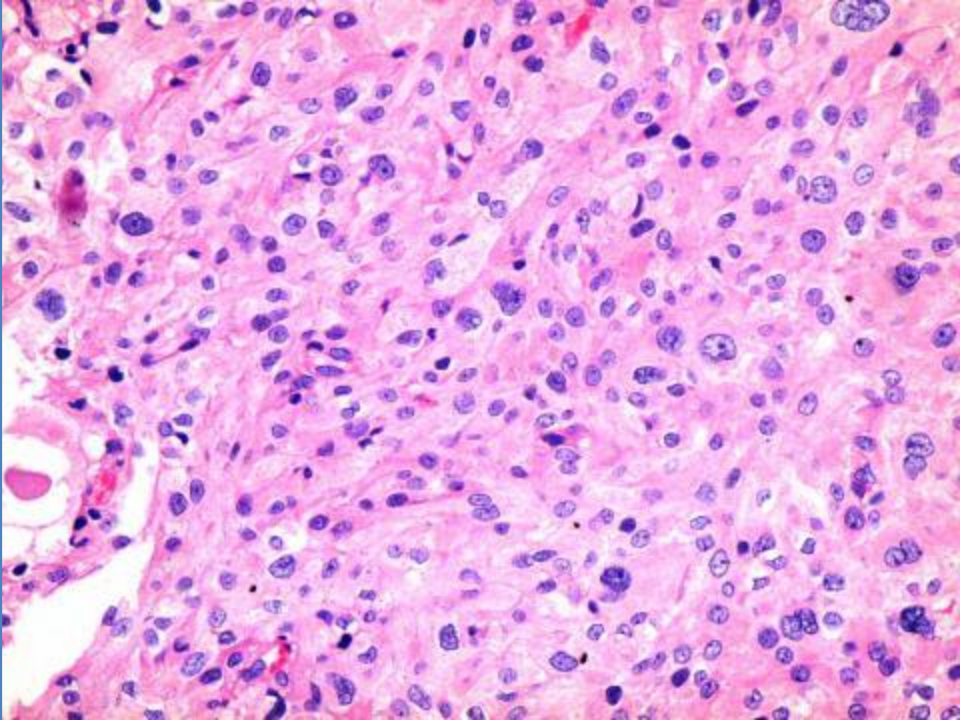
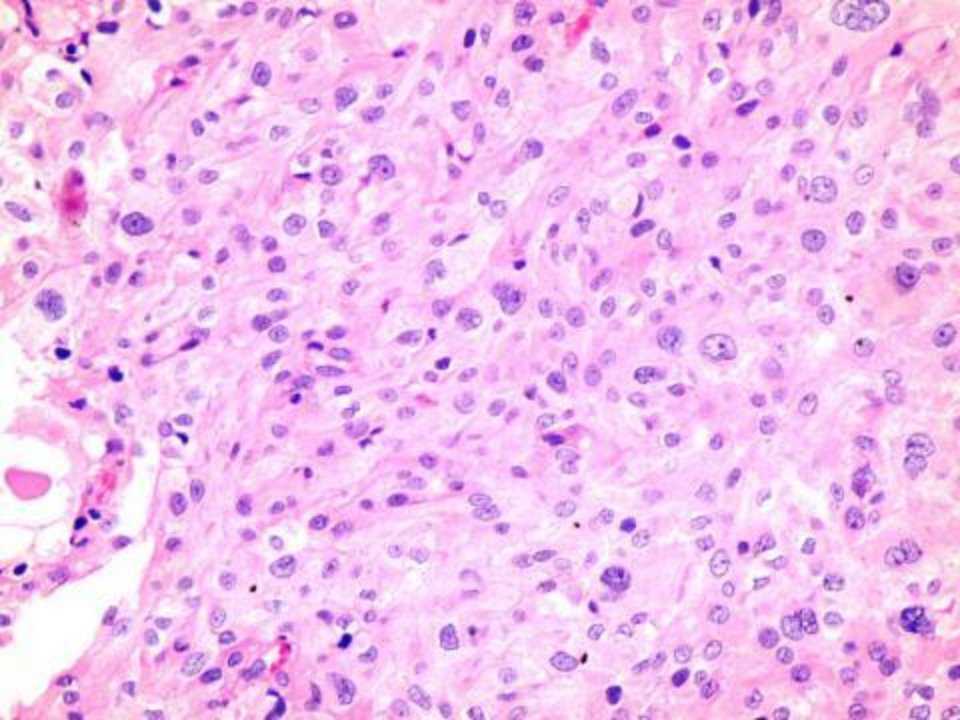
Dr. Erick Gómez Apo

DATOS CLÍNICOS

- Hombre.
- 40 años.
- Cuadro clínico: Alteraciones campimétricas de 5 meses de evolución.
- Diagnóstico clínico: Adenoma hipofisario no productor.
- Abordaje quirúrgico: Biopsia transesfenoidal.

Estudios de imagen





¿DIAGNÓSTICO HISTOPATOLÓGICO?