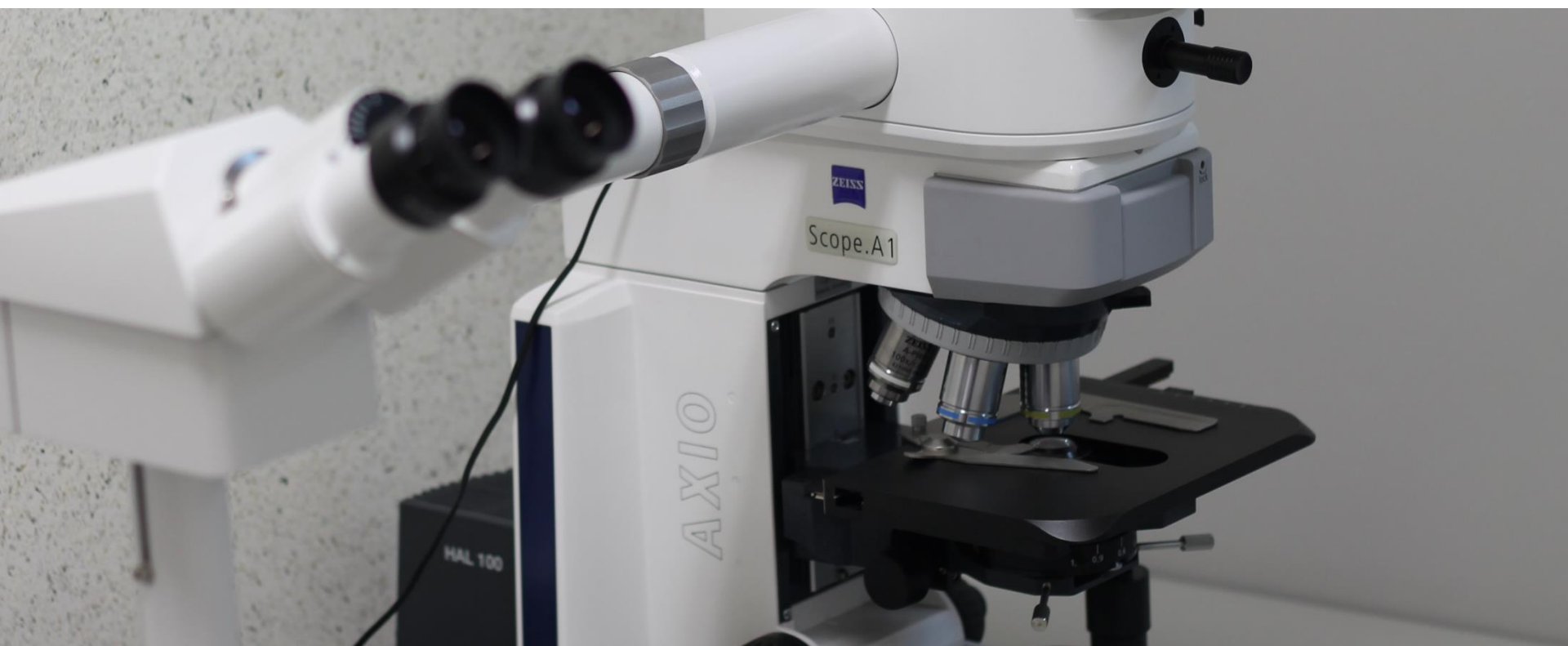


# HOSPITAL REGIONAL DE ALTA ESPECIALIDAD DE IXTAPALUCA



ASOCIACIÓN MEXICANA DE PATÓLOGOS, A.C.  
SESIÓN MENSUAL REGLAMENTARIA, NOVIEMBRE 2018  
DR. GUILLERMO M. GONZALEZ MÜLLER

**SALUD**

SECRETARÍA DE SALUD



HOSPITAL REGIONAL  
ALTA ESPECIALIDAD  
IXTAPALUCA



-MASCULINO

-56 AÑOS

-ORIGINARIO Y RESIDENTE DEL ESTADO DE MEXICO

-ESCOLARIDAD: MEDICO CIRUJANO

-ANTECEDENTES HEREDOFAMILIARES: PADRE DIABETICO E HIPERTENSO, SEIS HERMANOS DIABETICOS E HIPERTENSOS

-ANTECEDENTES PERSONALES NO PATOLOGICOS: NIEGA TOXICOMANIAS, NIEGA EXPOSICION A BIOMASA. ACTIVIDAD FISICA REGULAR (CORREDOR)

-ANTECEDENTES PERSONALES PATOLOGICOS: HIPERTENSO DE 18 DE DIAGNOSTICO, TRATADO CON ENALAPRIL 1 X 1. TRASTORNO DE ANSIEDAD, TRATADO CON CLONAZEPAM ½ X 1 Y SITALOPRAM 10 MG X 1

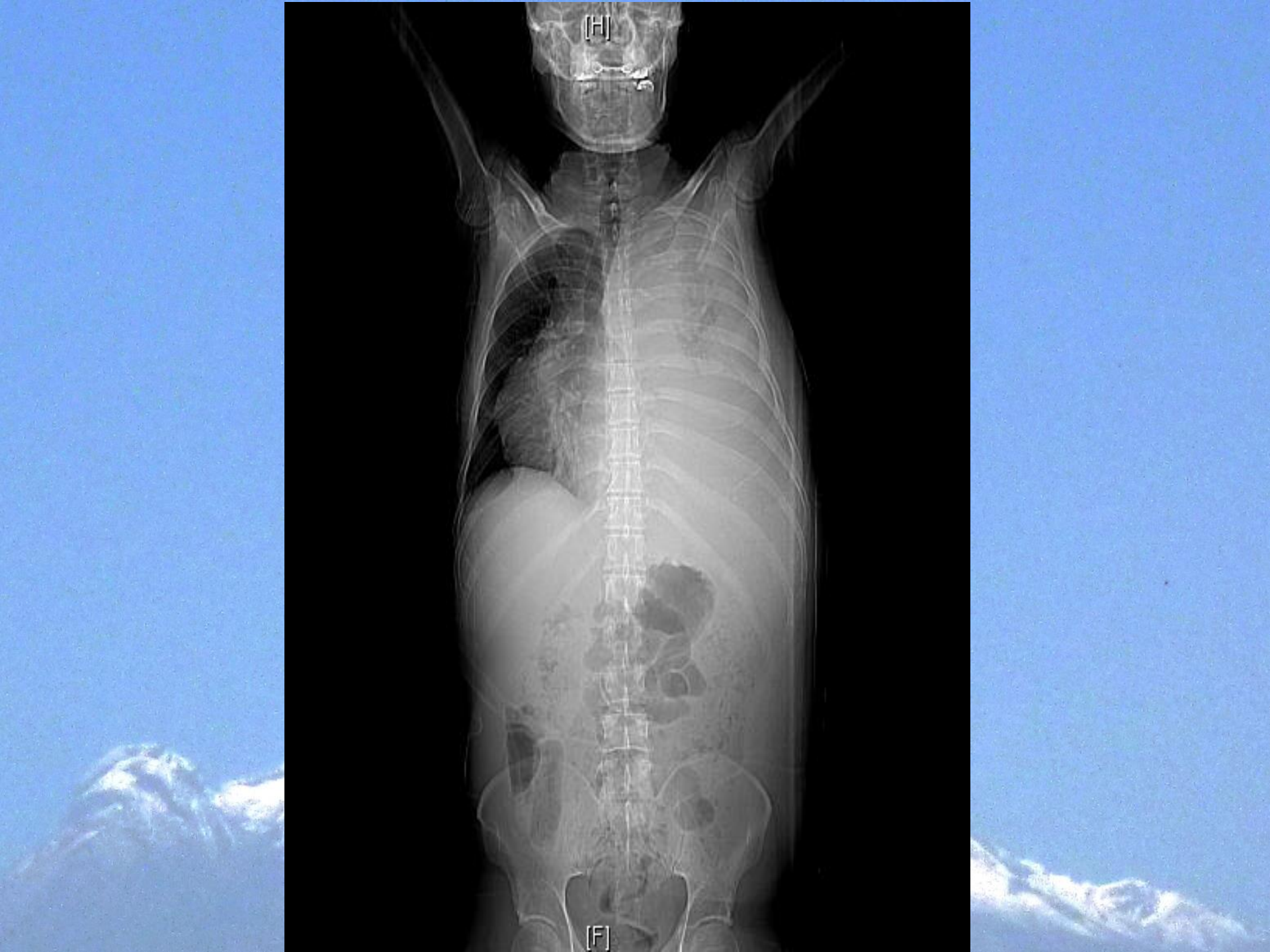## PADECIMIENTO ACTUAL

-INICIO: 3 MESES PREVIOS

-ODINOFAGIA, TOS PRODUCTIVA HIALINA, DISNEIZANTE OCASIONAL. NIEGA HEMOPTISIS. REFIERE TRATAMIENTO CON “VARIOS ANTIBIOTICOS” CON MEJORIA PARCIAL. POSTERIORMENTE SE AGREGA DOLOR PLEURITICO EN CARA ANTERIOR DEL TORAX. ACTUALMENTE CON DOLOR TORACICO DE TIPO OPRESIVO QUE SE EXACERBA CON LA TOS, DISNEA DE PEQUEÑOS ESFUERZOS. DIAFORESIS NOCTURNA. PERDIDA DE PESO DE 7 Kg EN 3 MESES.

## EXPLORACION FISICA

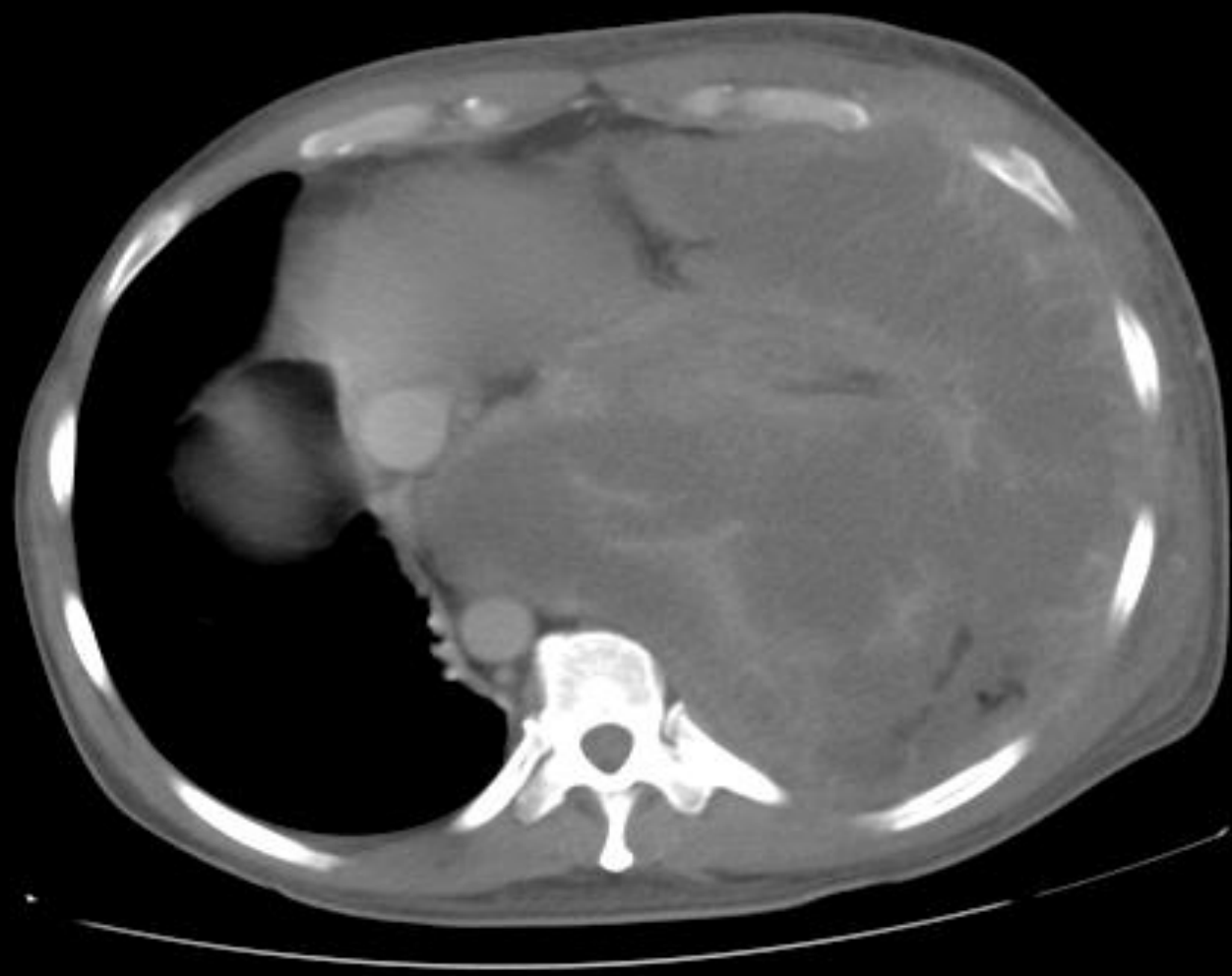
-PACIENTE EN REGULARES CONDICIONES GENERALES (ECOG-1, KARNOFSKI: 80%)  
EMACIADO, MATIDEZ E HIPOVENTILACION EN CAMPO PULMONAR IZQUIERDO.  
RESTO SIN ALTERACIONES.



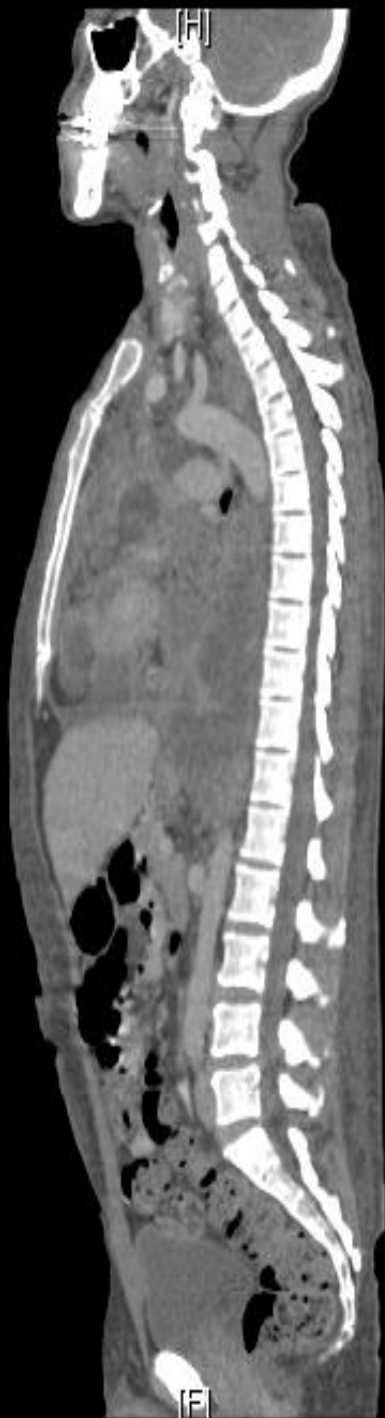[H]

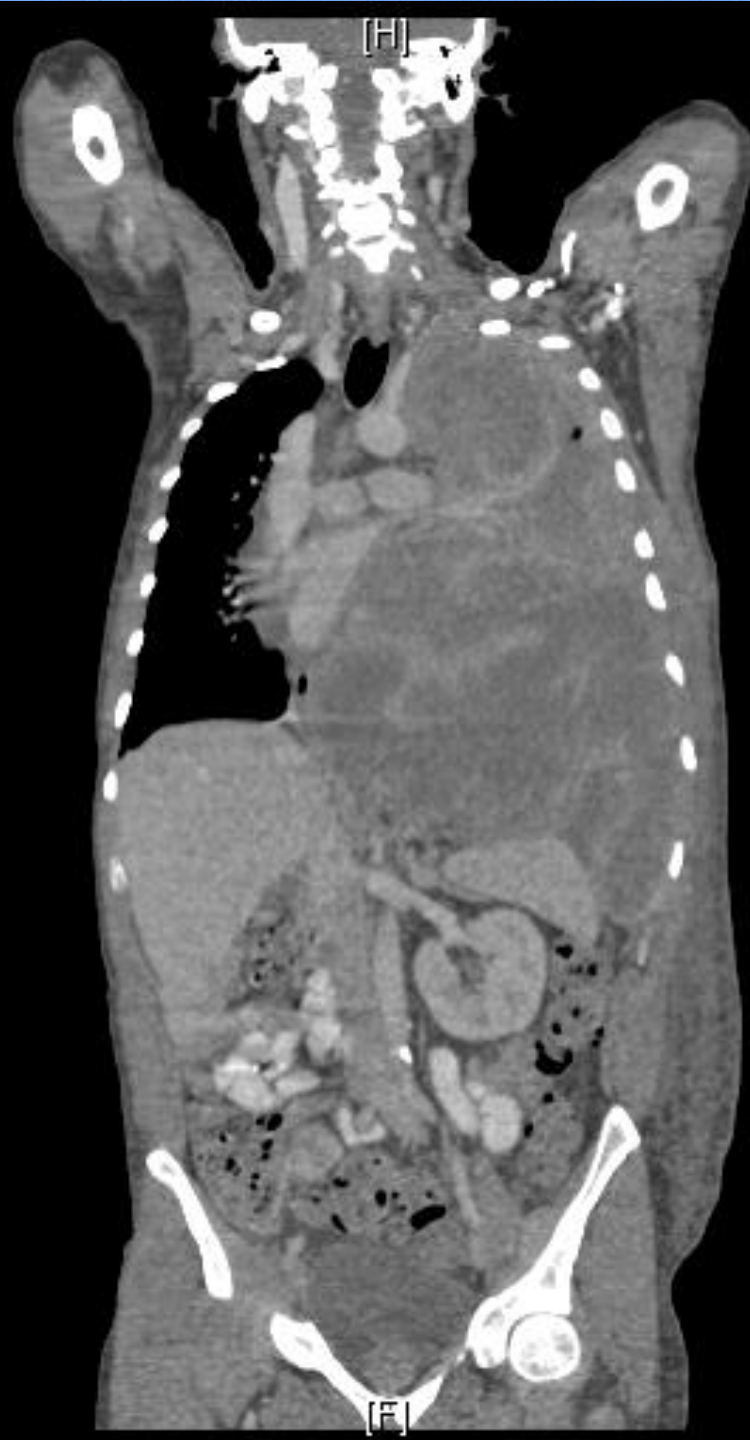[F]

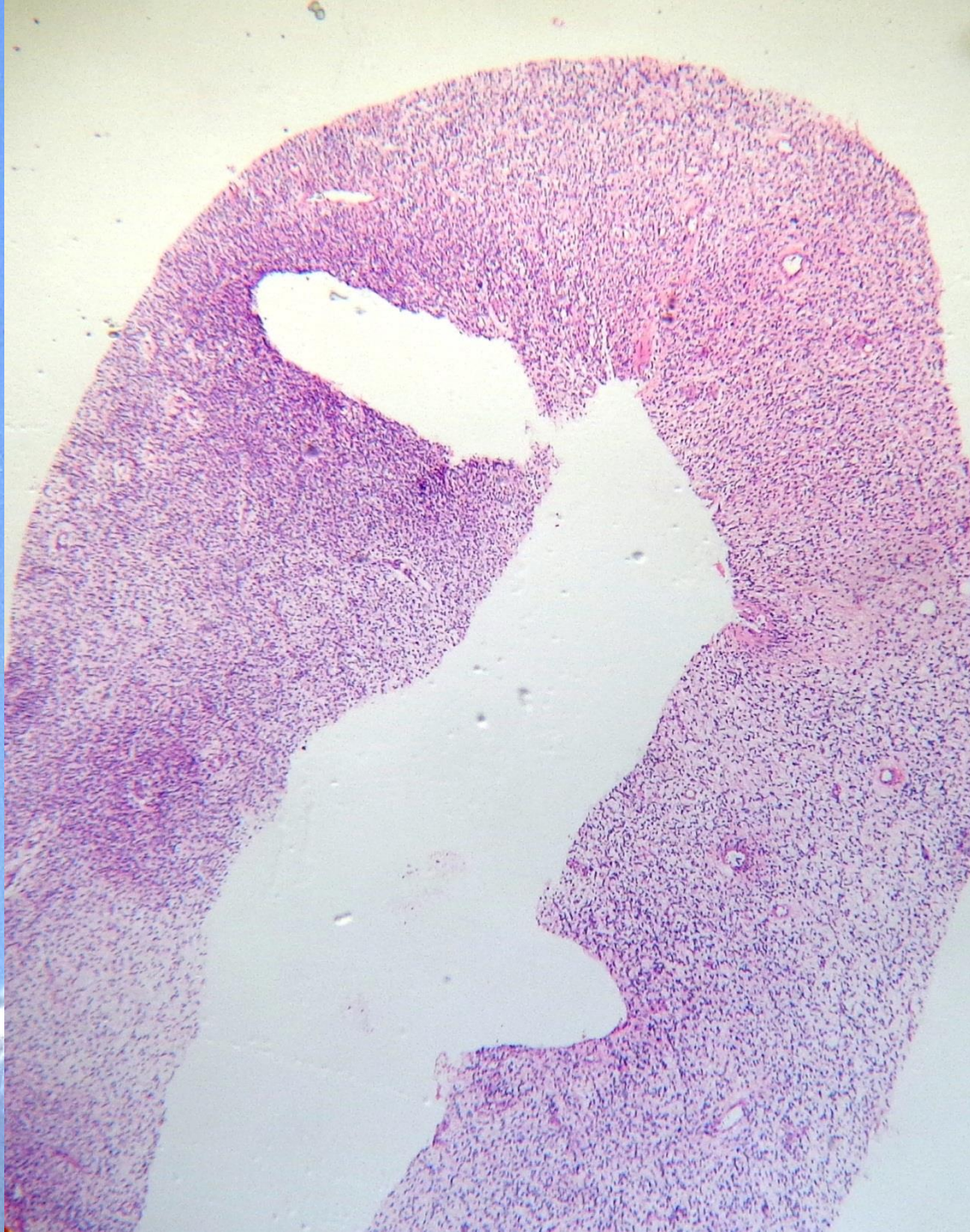
[A]

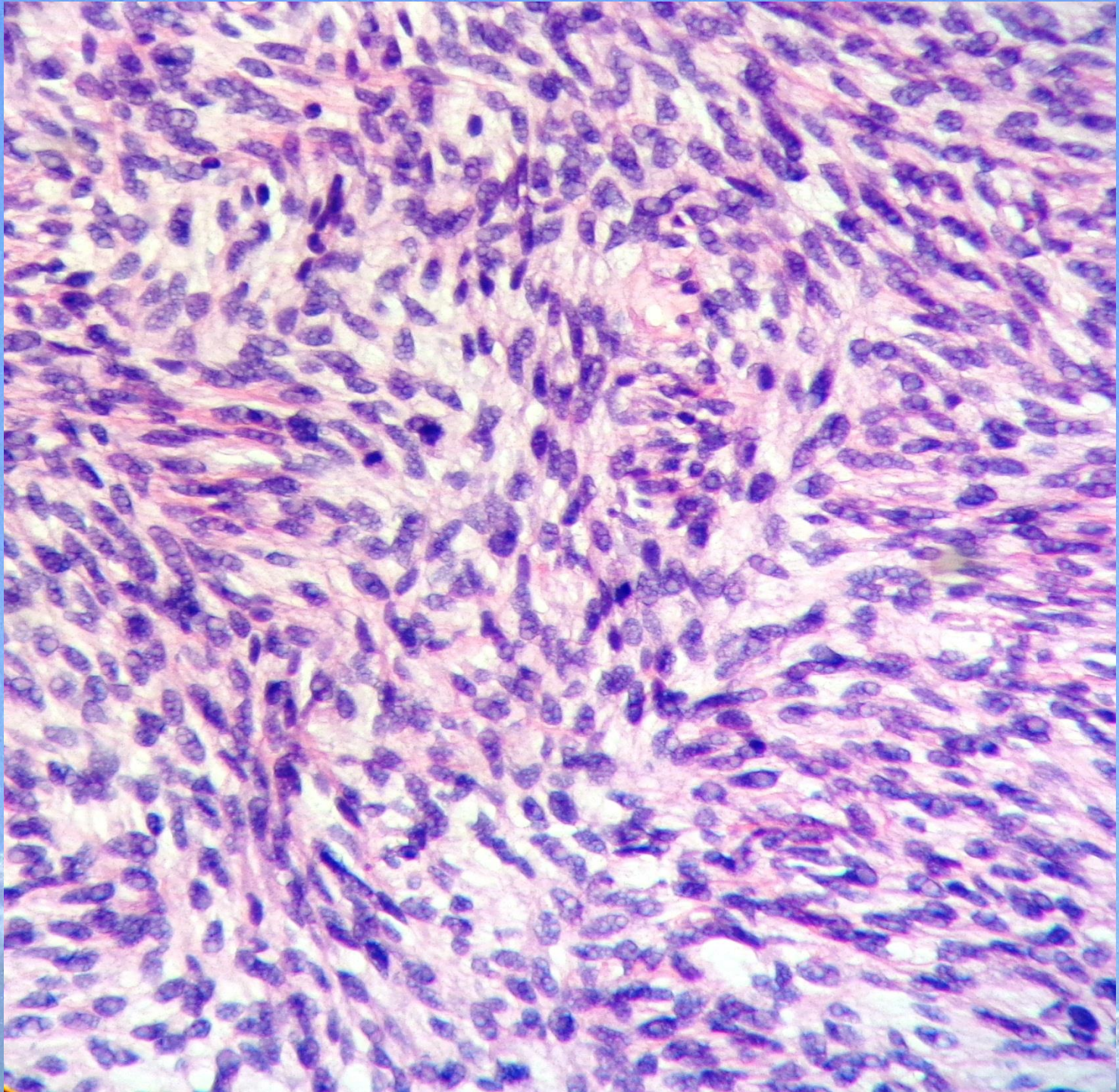


[P]











---

HOSPITAL REGIONAL  
ALTA ESPECIALIDAD

---

I X T A P A L U C A

