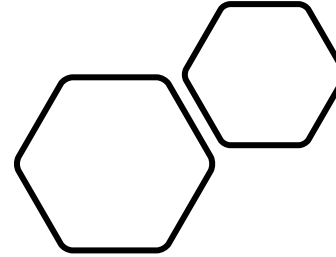


CASO

Dr. Antonio Reyes Cabrera

DATOS CLÍNICOS



Paciente femenino de 14 años de edad con cuadro clínico de 2 días de evolución caracterizado por:

- náusea
- vómito intermitente
- bradipsiquia
- fosfenos
- acúfenos
- disminución de la agudeza visual

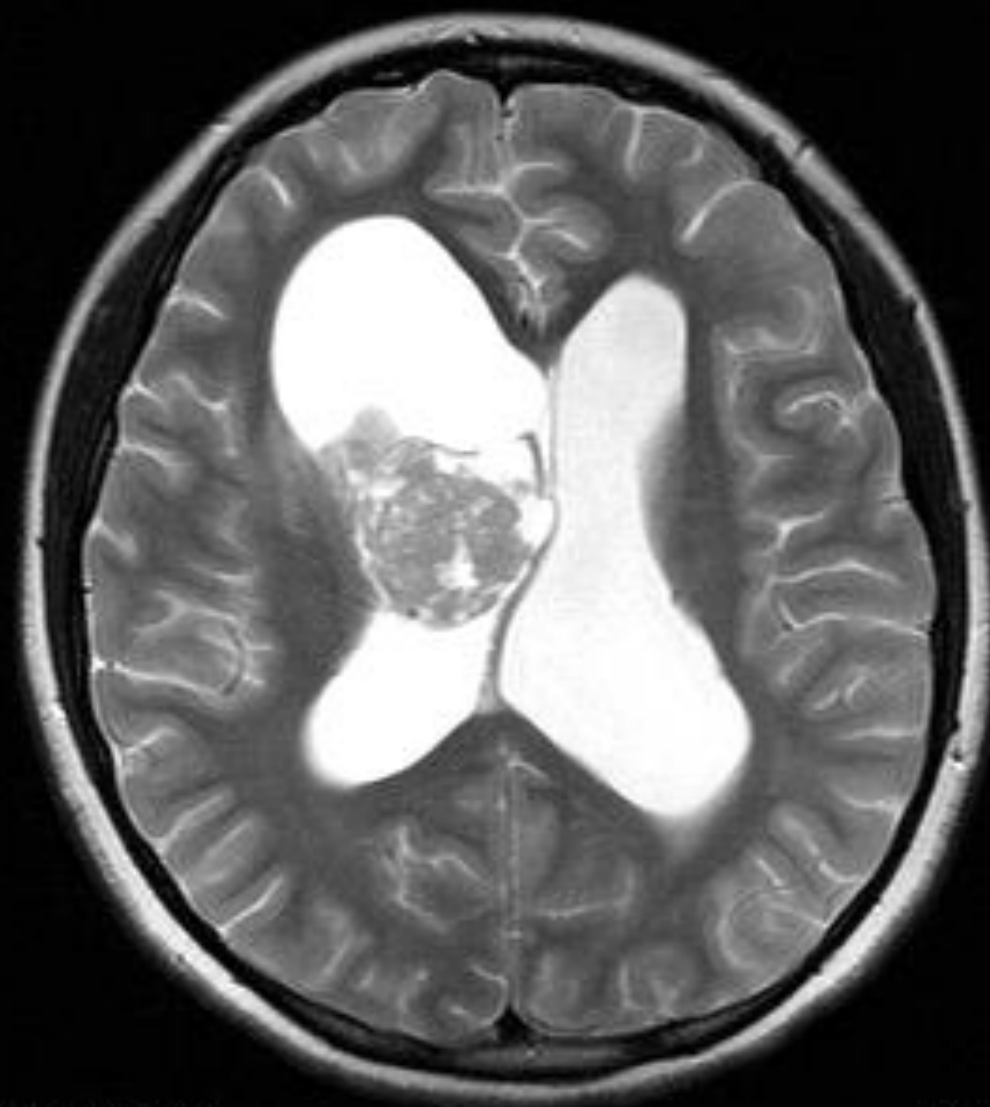
FABIAN CRUZ,BELLA SELENA ALS
ACCES#SID: 1
QP-1160457
28/04/2001
014Y
F

SE:2
IM:7
11:10:46

FABIAN CRUZ,BELLA SELENA ALS
ACCES#SID: 1
QP-1160457
28/04/2001
014Y
F

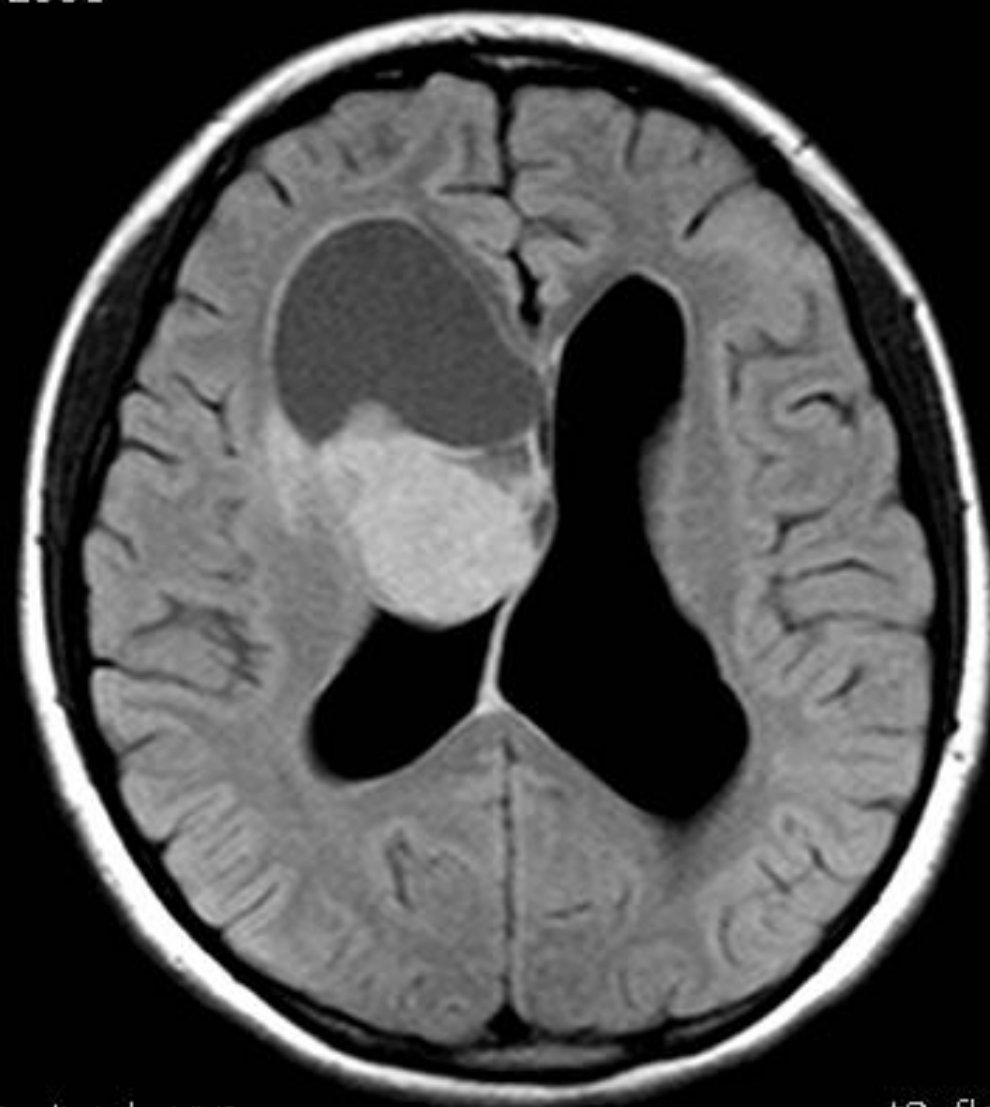
SE:3
IM:7
11:13:05

R
A
I



L
P
S

R
A
I



L
P
S

IMSS Pediatría XXI

PRI

t2_tse_tra
craneo^general

IMSS Pediatría XXI

PRI

t2_flair_tra
craneo^general

FABIAN CRUZ,BELLA SELENA SRP
ACCES#SID: 1
QP-1160457
28/04/2001
014Y
F

SE:6
IM:8
11:25:44

A
R

P
L

IMSS Pediatría XXI

ILA

t1_se_sag
craneo^general

FABIAN CRUZ,BELLA SELENA SAL
ACCES#SID: 1
QP-1160457
28/04/2001
014Y
F

SE:2
IM:12
11:18:40

R
P
S

L
A
I

IMSS Pediatría XXI

IPR

t2_tse_cor
craneo^general

