

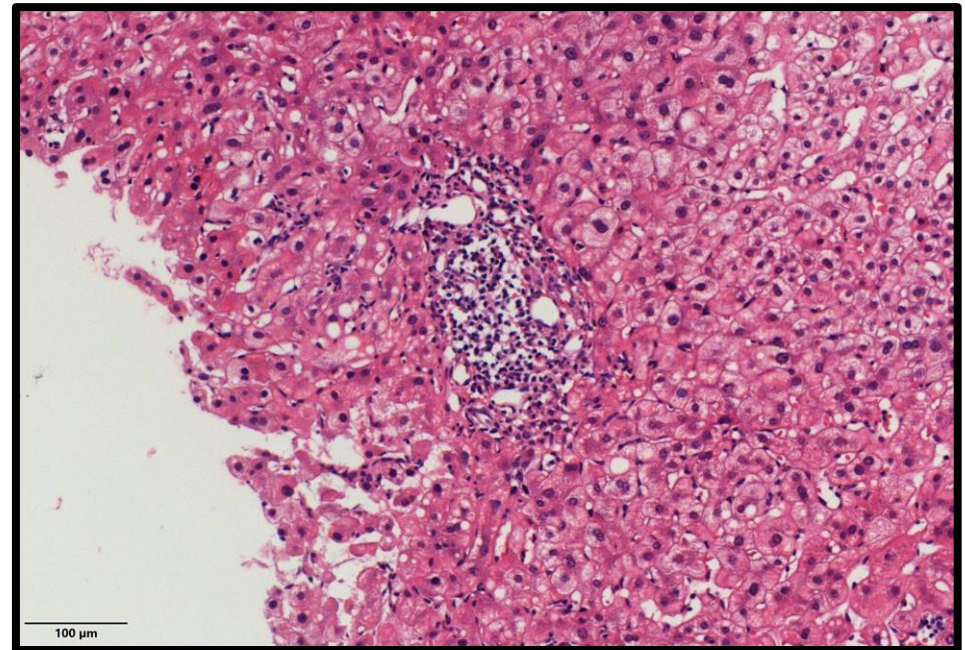
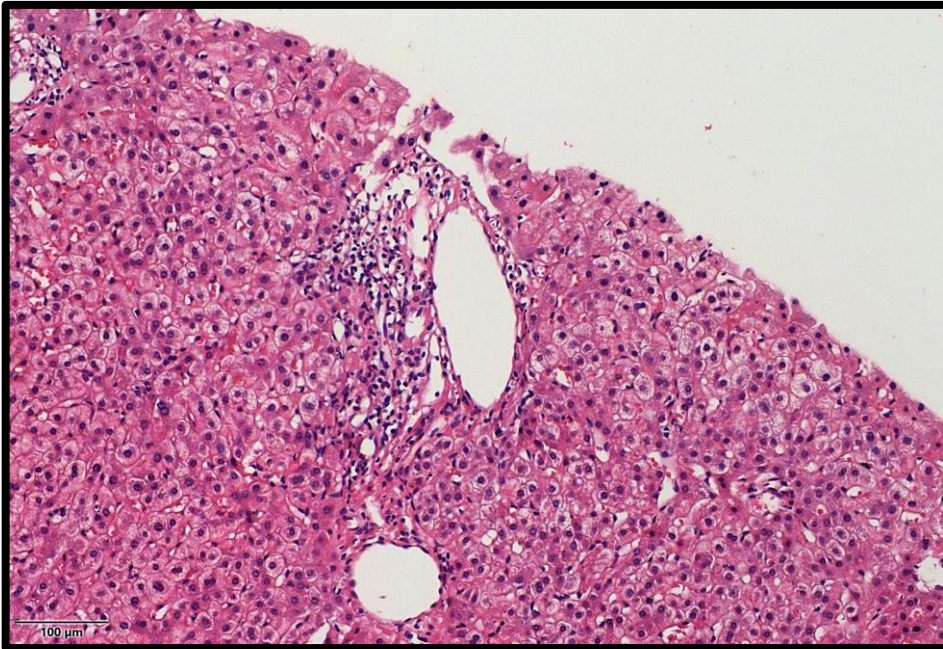
Patología de Hígado, Páncreas y Vías biliares

CASO 2

Dra. Zaira Mojica González
Cd. De México
Mayo, 2020

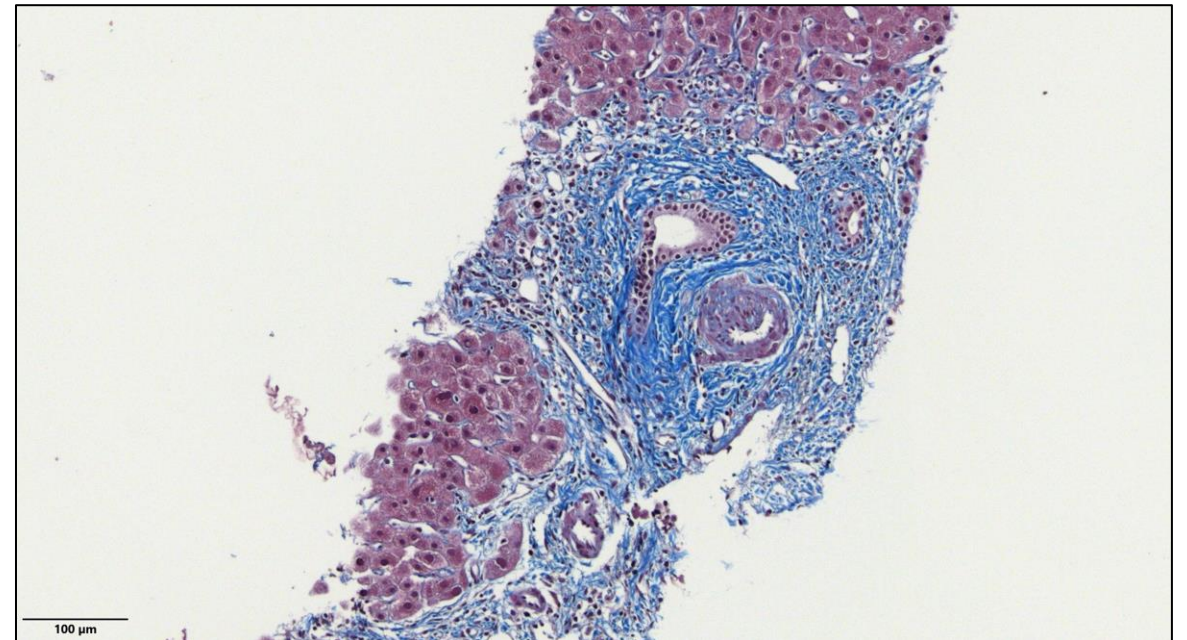
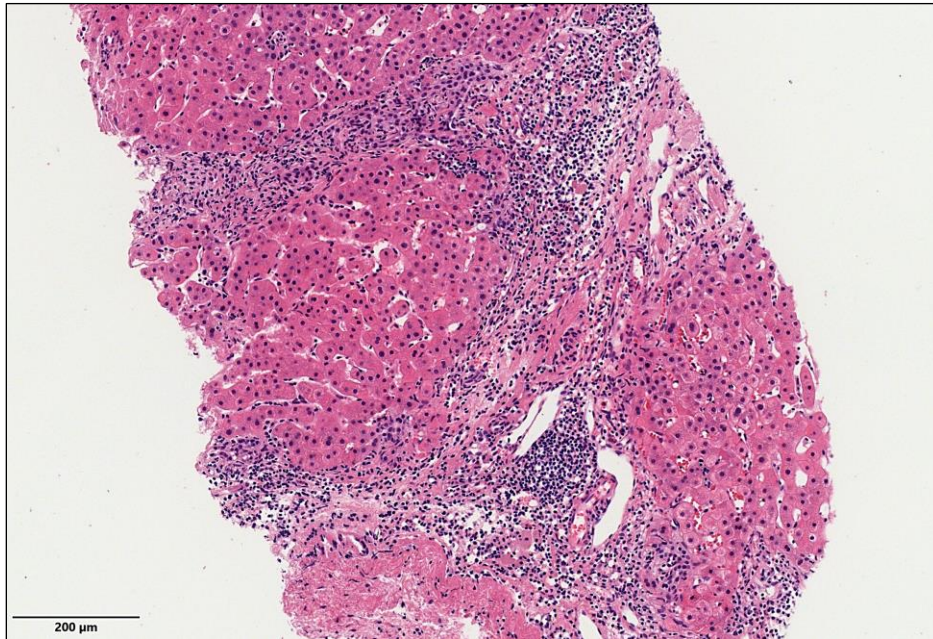
Historia clínica

- Mujer 42 años que refiere astenia, adinamia y prurito de pies y manos de 3 meses de evolución
- A la exploración física con hiperpigmentación de cara y axilas e ictericia leve de escleras
- Estudios de laboratorio con pruebas de función hepática alteradas
- Se toma biopsia hepática



Evolución

- Se inicia tratamiento
- Disminución leve del prurito y mejoría de las PFH
- Cinco meses después se toman laboratorios de control donde se identifica elevación de la FA >200
- Se realiza segunda biopsia hepática



- Se suspende tratamiento por tiempo indefinido