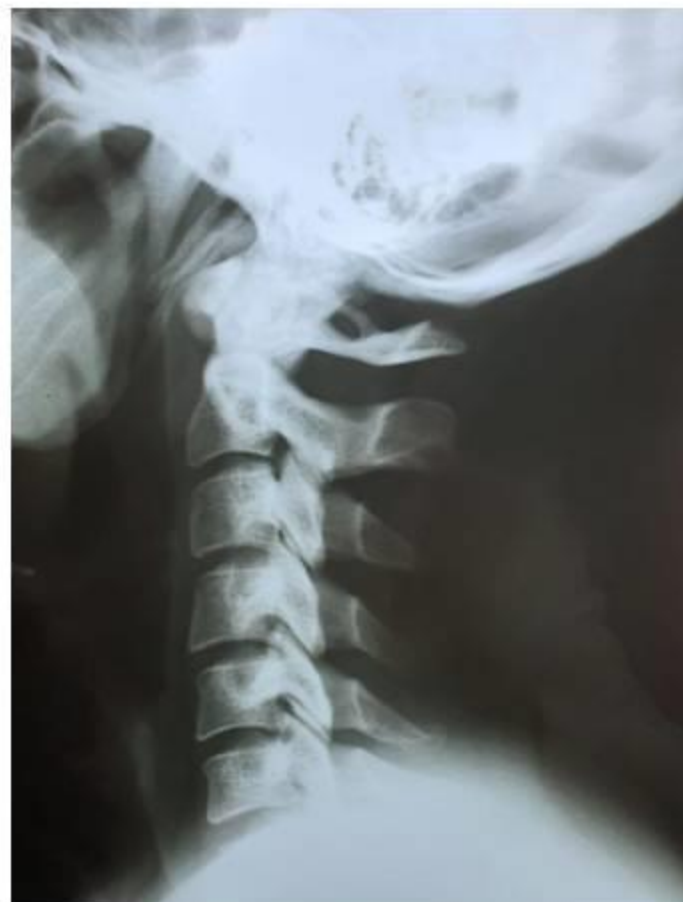
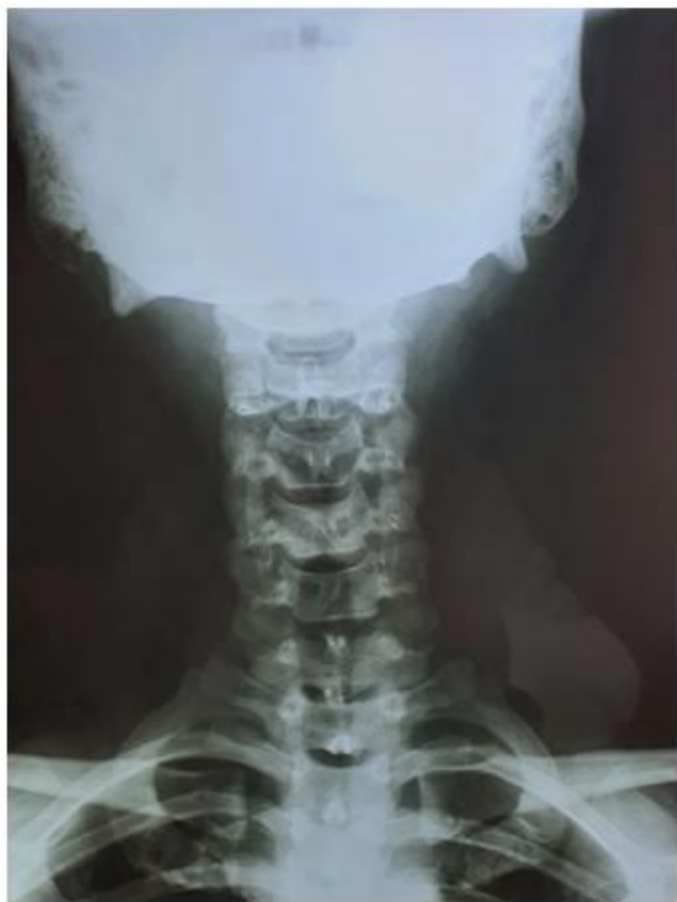
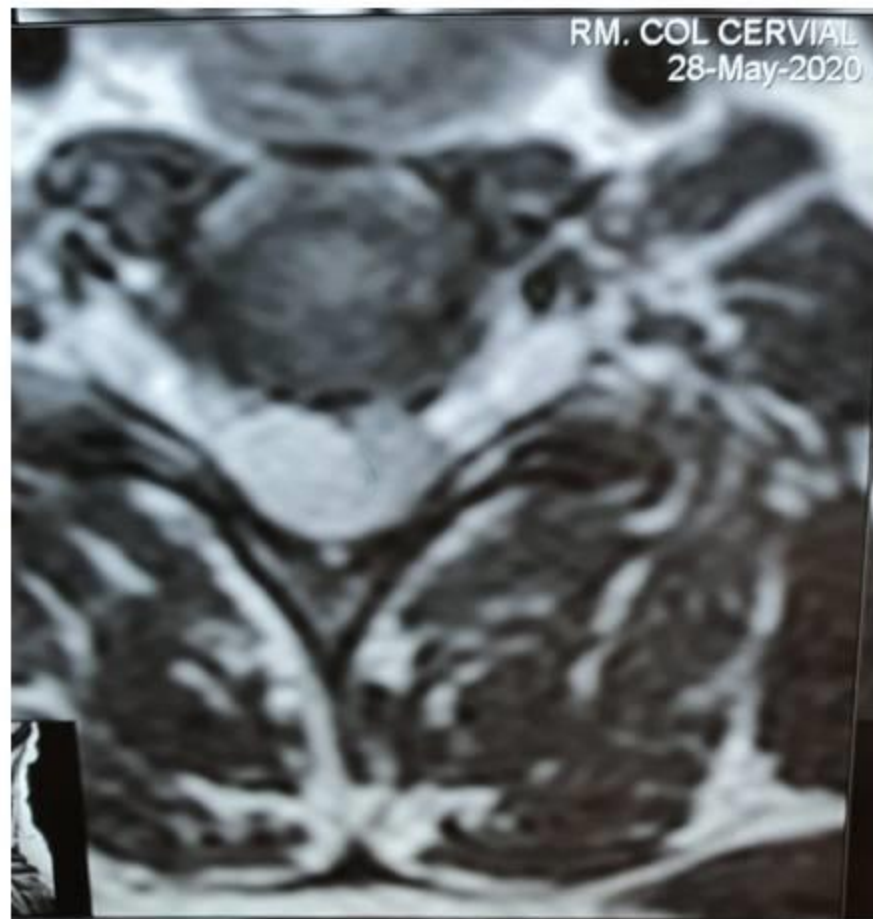
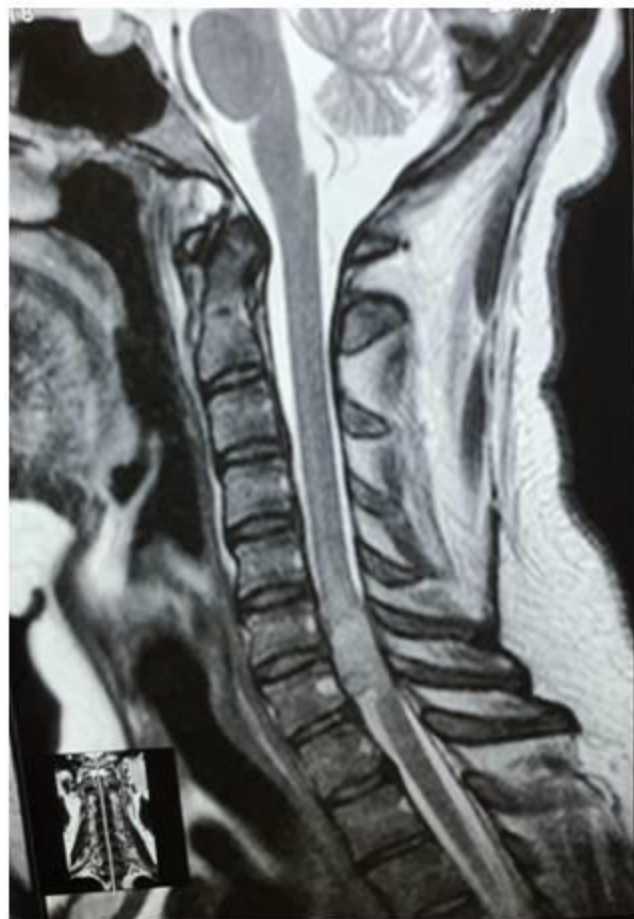Información clínica

- *Hombre.*
- *33 años*
- *Tumoración cervical C6-C7, de localización intradural, extra raquídea.*
- *Datos clínicos de compresión radicular de 2 meses de evolución.*

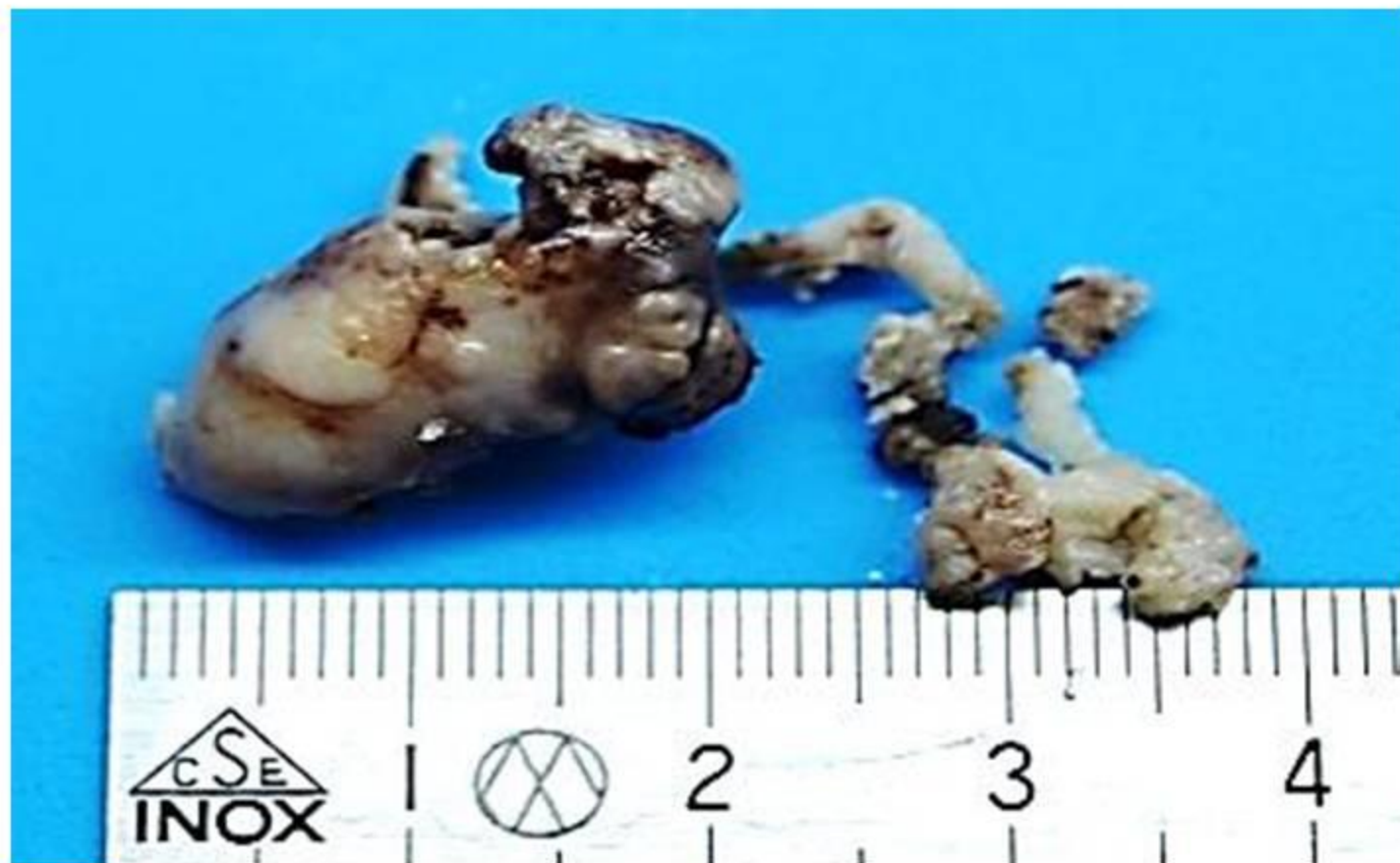Aspecto por imagen



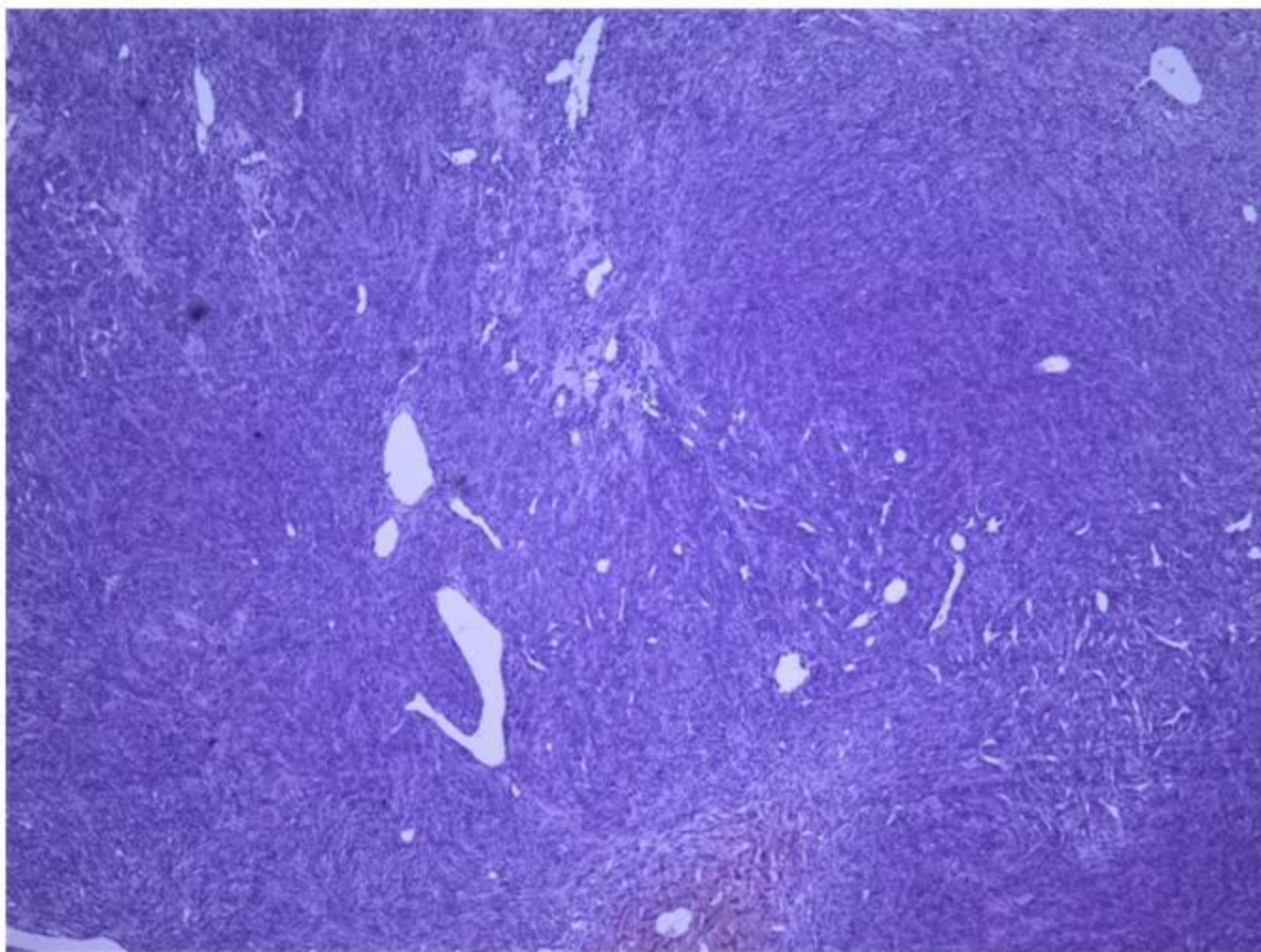
Aspecto por imagen



Aspecto macroscópico

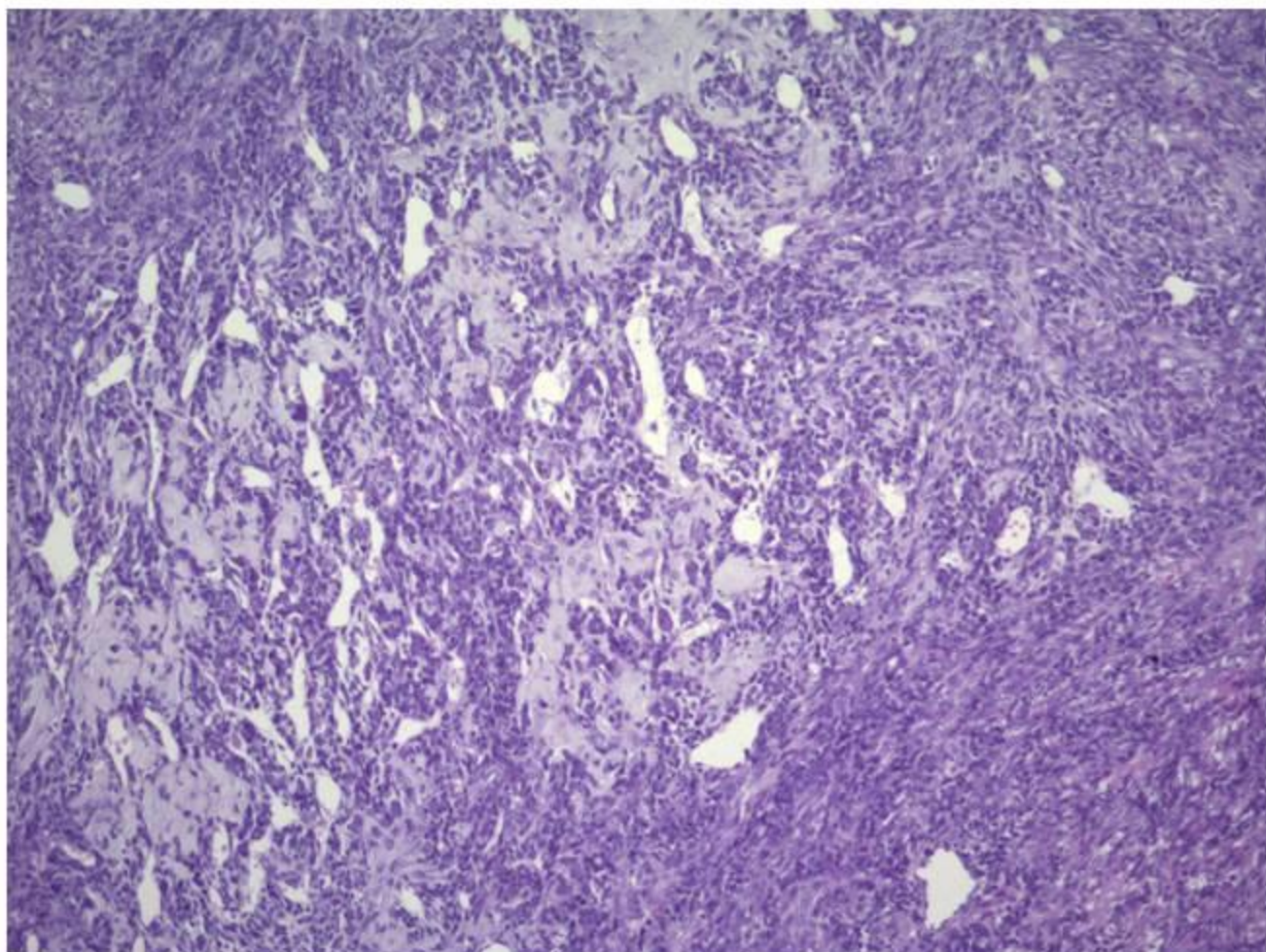


Aspecto microscópico



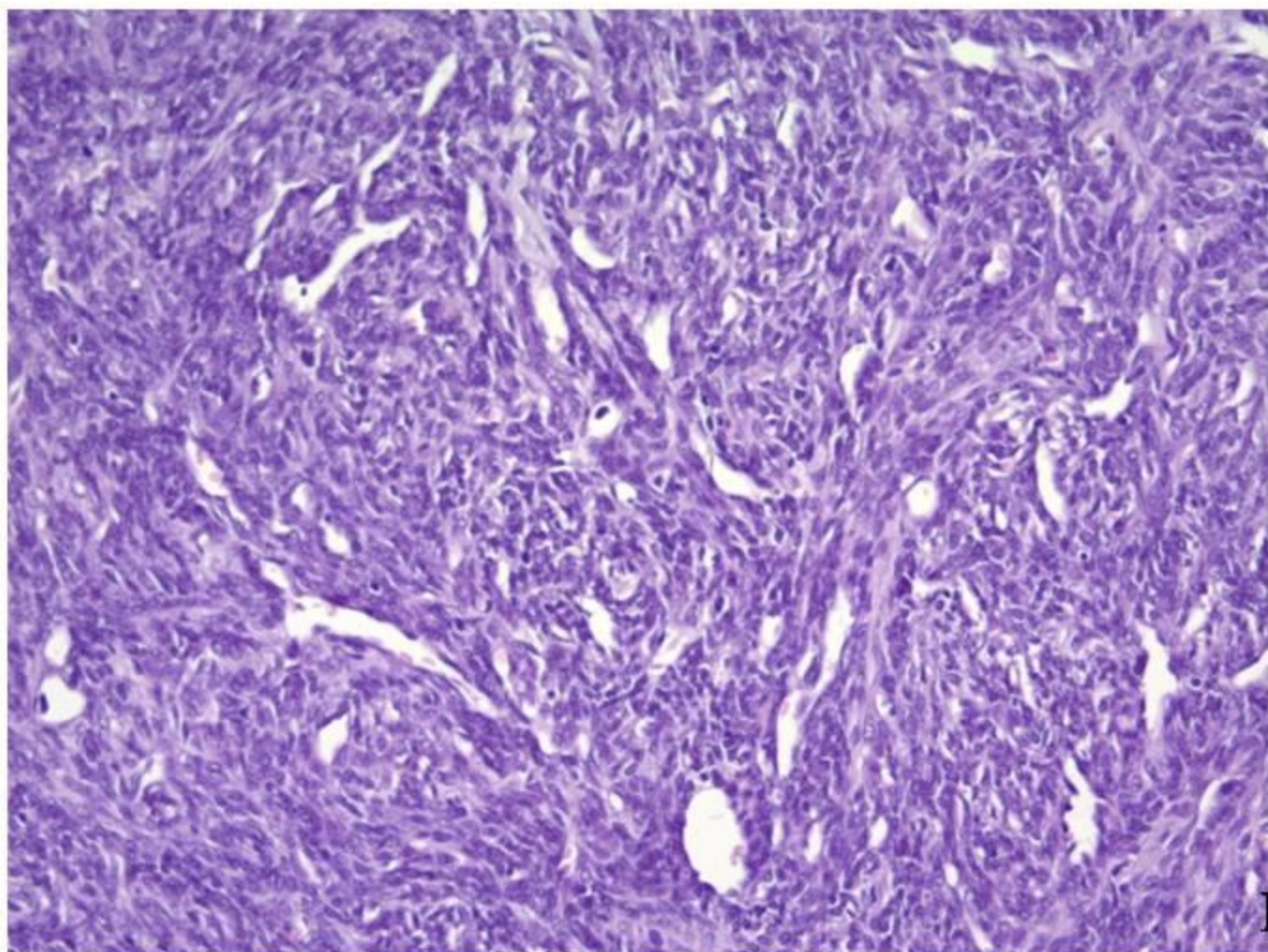
HE 4x

Aspecto microscópico



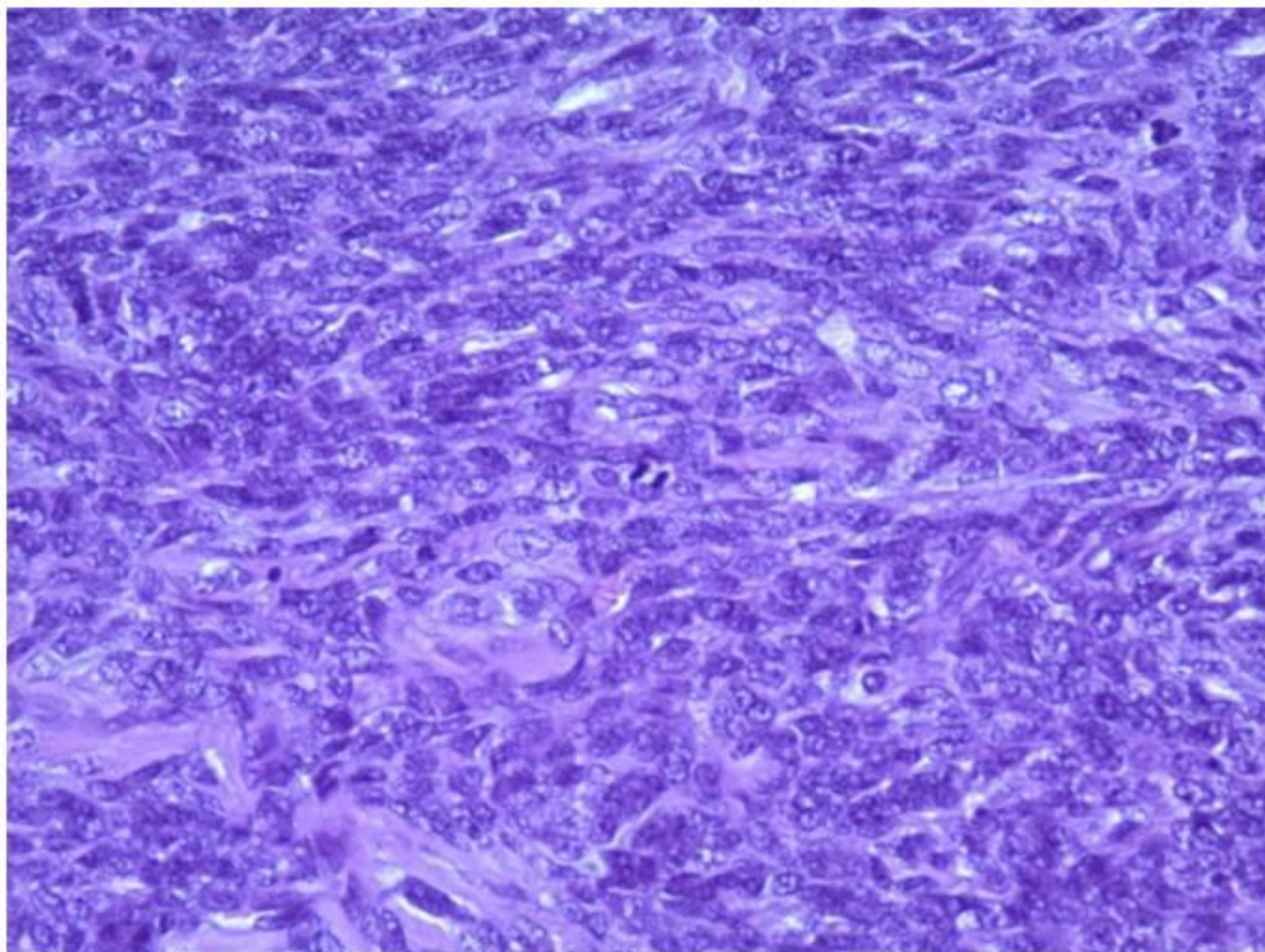
HE 10 x

Aspecto microscópico



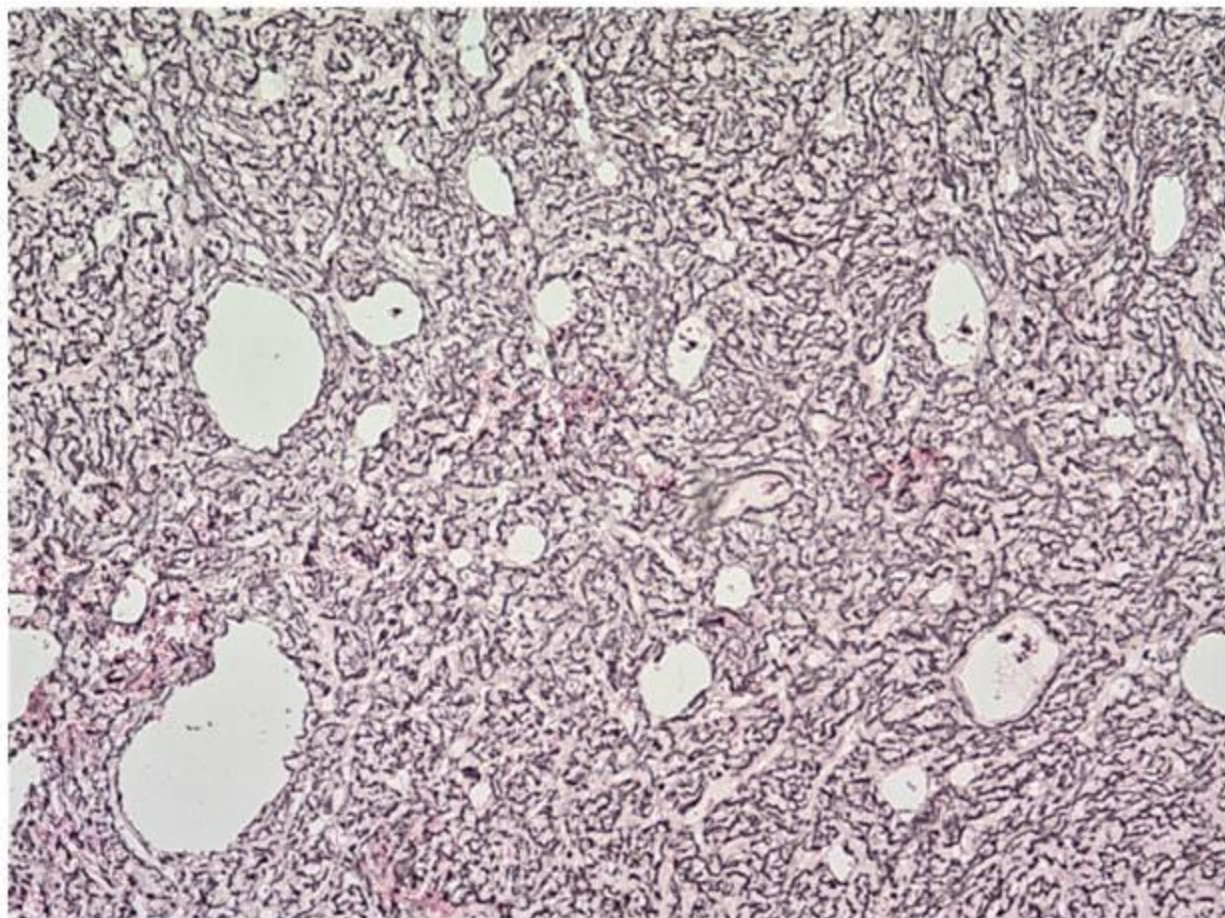
HE 20x

Aspecto microscópico



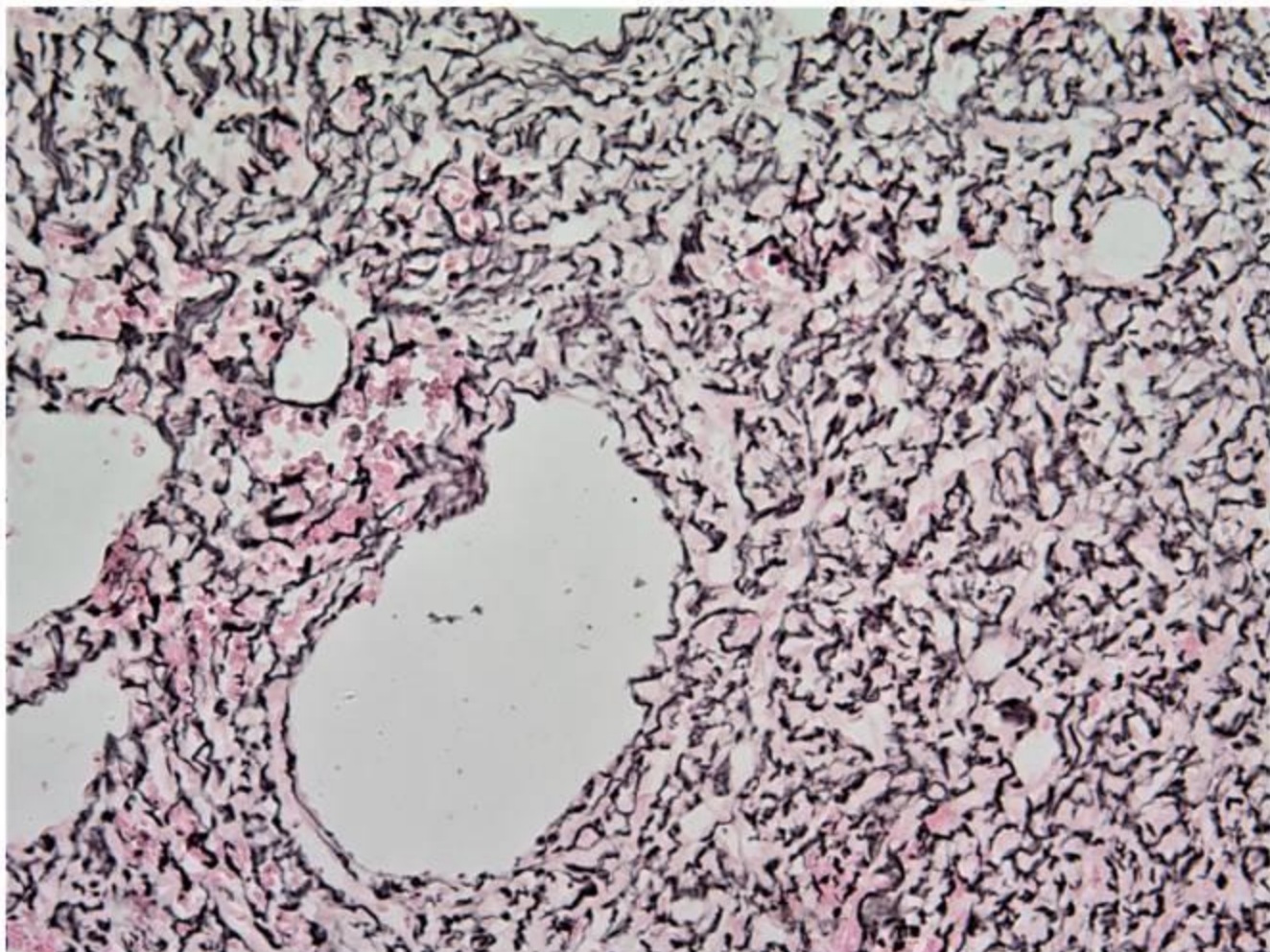
HE 40x

Aspecto microscópico



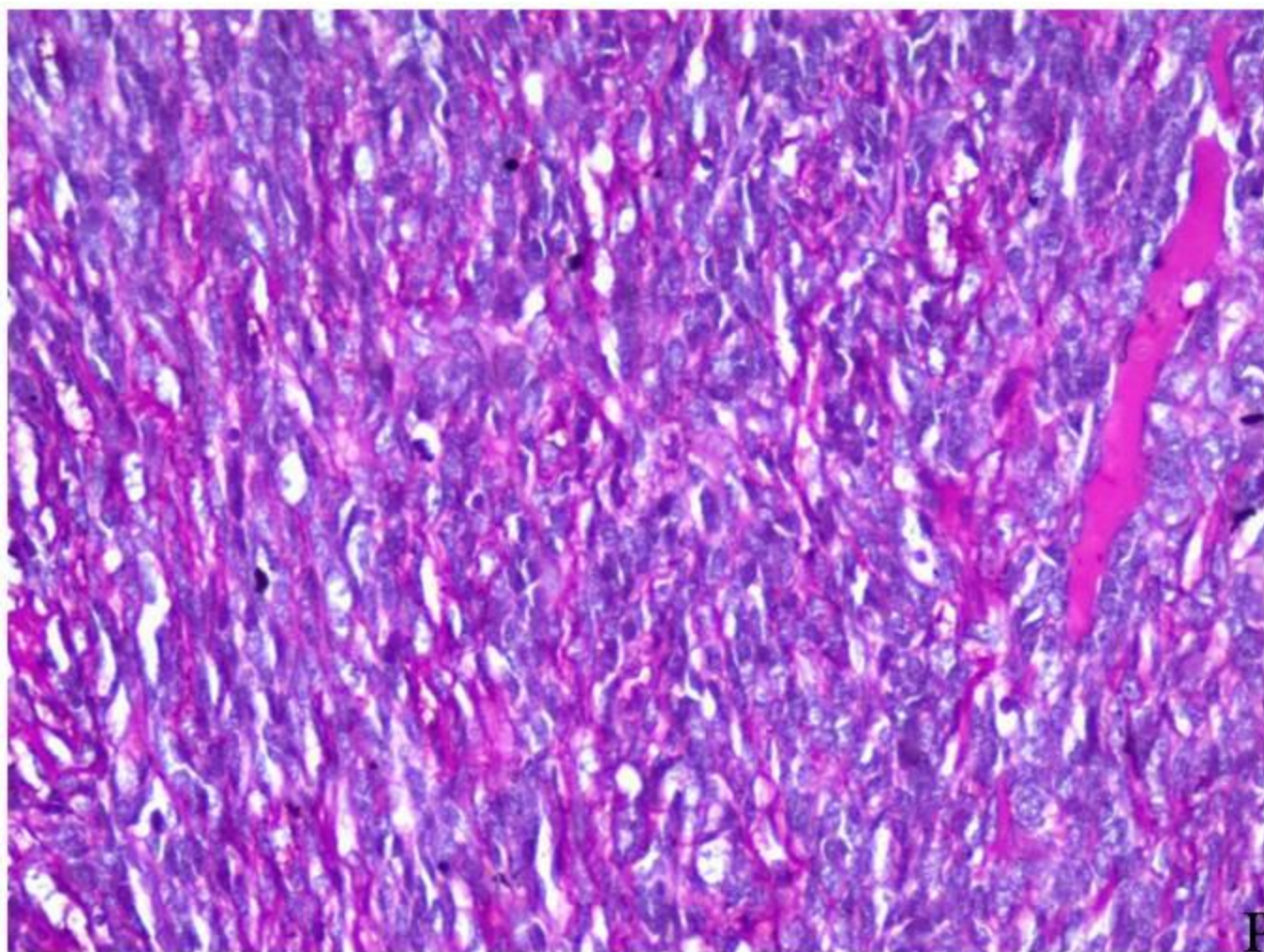
Retículo 4x

Aspecto microscópico



Retículo 40x

Aspecto microscópico



PAS 40x

Pregunta 1

¿Cuál es el origen embriológico propuesto, de las lesiones fusocelulares y de células pequeñas, primarios de las meninges espinales?

- a) Ectodermo.
- b) Mesodermo.
- c) Endodermo.

Pregunta 2

El patrón vascular observado y la morfología de la neoplasia, incluye los siguientes diagnósticos diferenciales:

- a) Tumor fibroblástico/miofibroblástico.
- b) Leiomiosarcoma.
- c) Condrosarcoma mesénquimatoso.
- d) Hemangiopericitoma.
- e) Meningioma anaplásico.
- f) Sarcoma indiferenciado.
- g) PNET/Sarcoma de Ewing extraesquelético.