


- ▶ COLEGIO Y ASOCIACIÓN MEXICANA DE PATÓLOGOS
 - ▶ Sesión 7 agosto 2020
 - ▶ Laura Chávez Macías
 - ▶ Hospital General de México Dr. Eduardo Liceaga

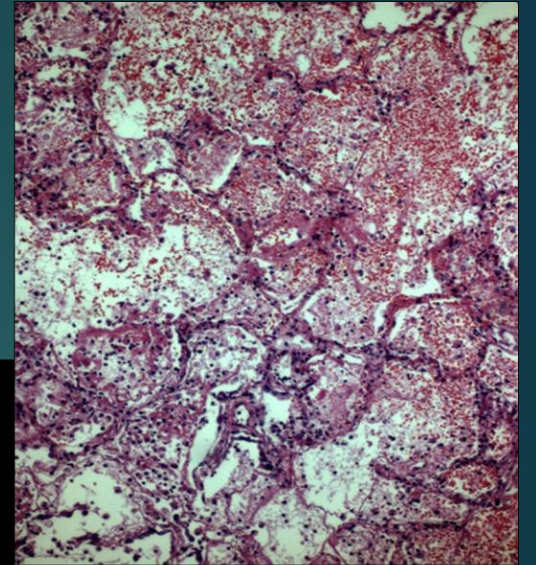
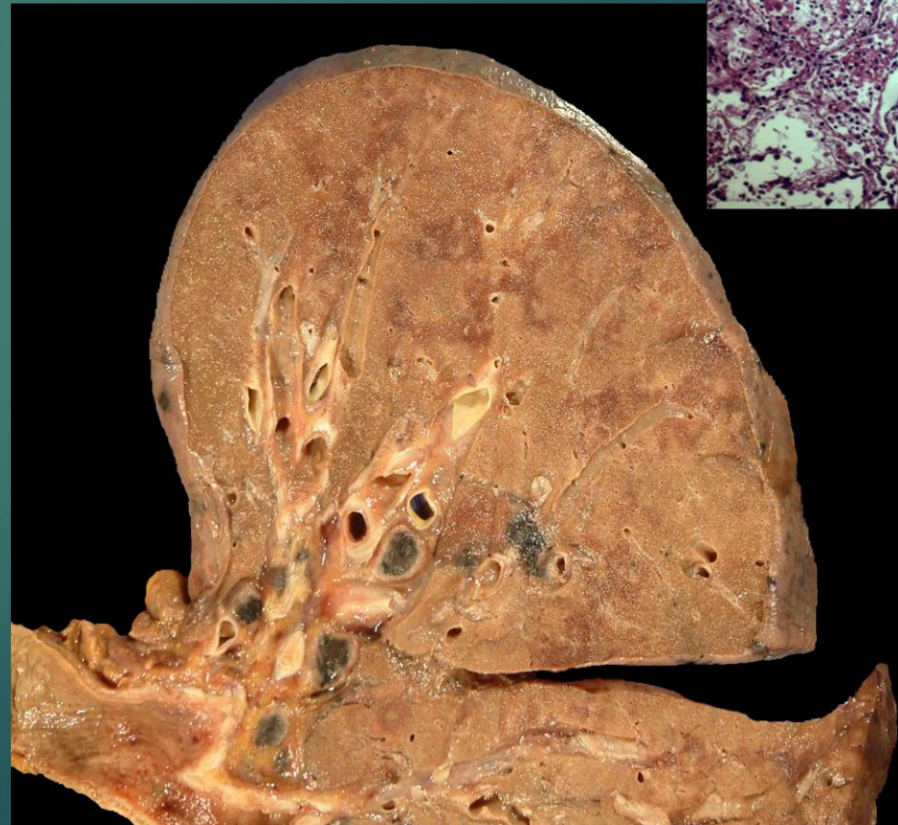RESUMEN CLÍNICO

- ▶ Hombre de 52 años
- ▶ Obeso
- ▶ Tabaquismo de 17 años de evolución
- ▶ Diez días con cuadro clínico de malestar general, astenia, adinamia, hiporexia, odinofagia y disfagia
- ▶ Tres días después con tos seca, epífora, rinorrea hialina, debilidad generalizada, mialgias y artralgias
- ▶ Posteriormente tos productiva con expectoración verde con estrías de sangre fresca, cefalalgia y disnea en reposo, así como cianosis distal

- 
- ▶ A su ingreso con disnea de pequeños esfuerzos
 - ▶ El hemograma mostró leucopenia y linfopenia
 - ▶ Tratado sin éxito con vancomicina, meropenem y oseltamivir
 - ▶ Mostró deterioro neurológico
 - ▶ Requirió intubación orotraqueal por desaturación
 - ▶ Se aplicaron broncodilatadores y esteroide inhalado
 - ▶ Se administraron aminas vasoactivas, así como sedación con midazolam y propofol

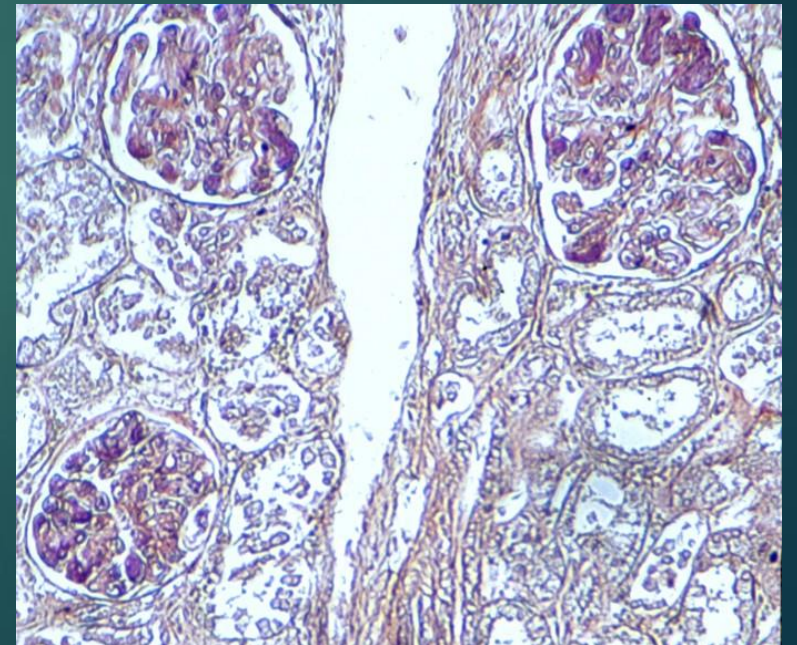
 - ▶ Murió con insuficiencia ventilatoria

- ▶ La autopsia documenta:
 - ▶ Neumonía hemorrágica con lesión intersticial inflamatoria aguda y daño alveolar difuso

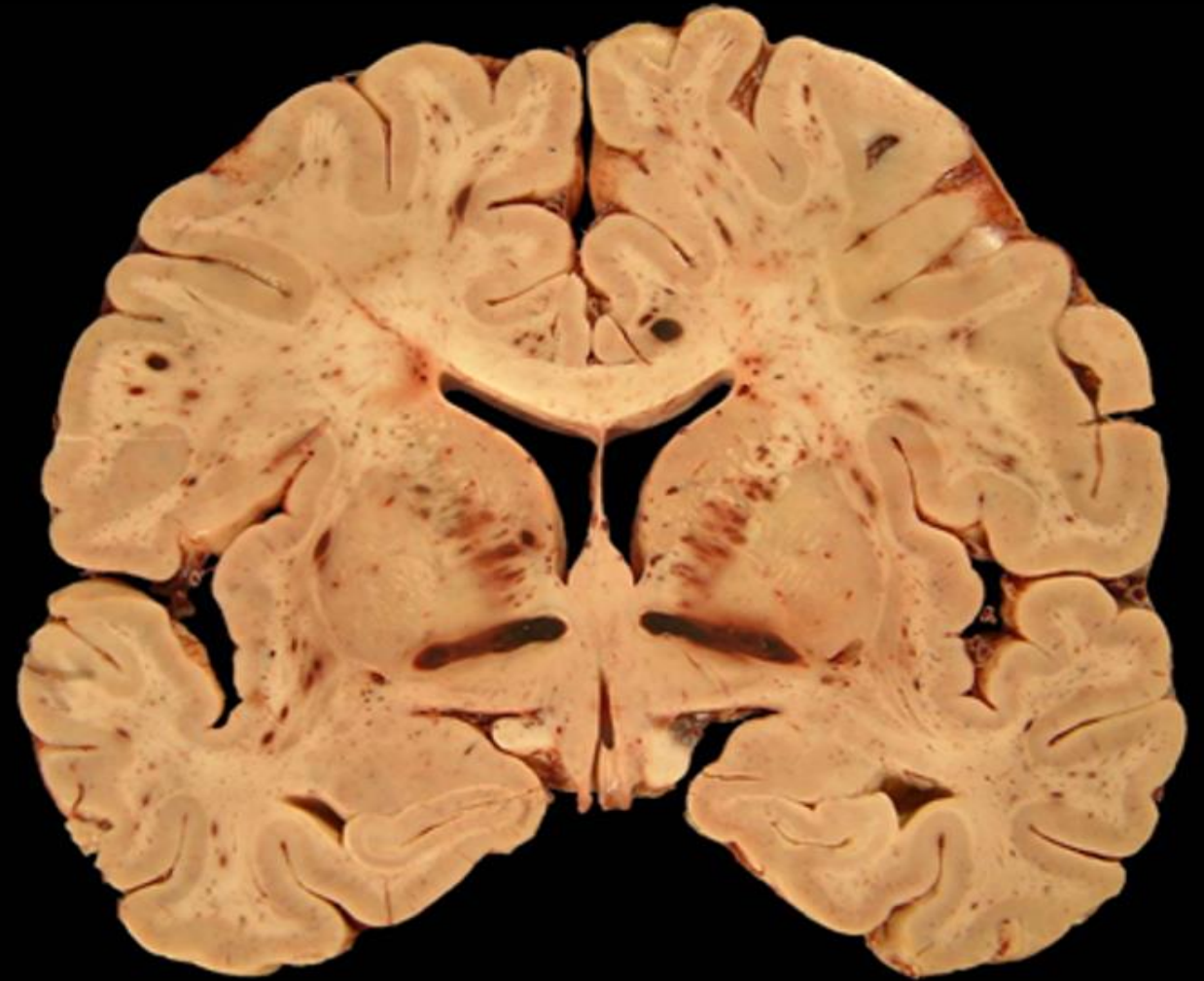
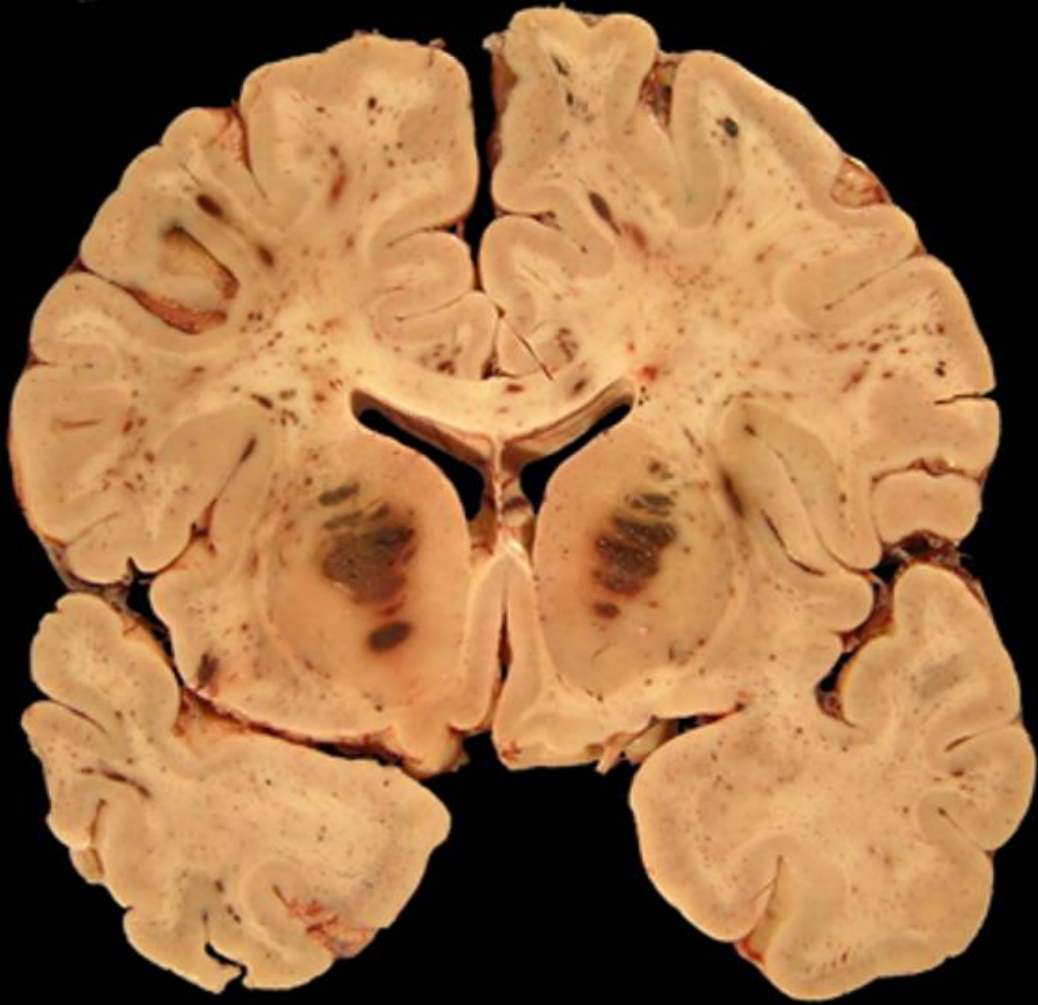


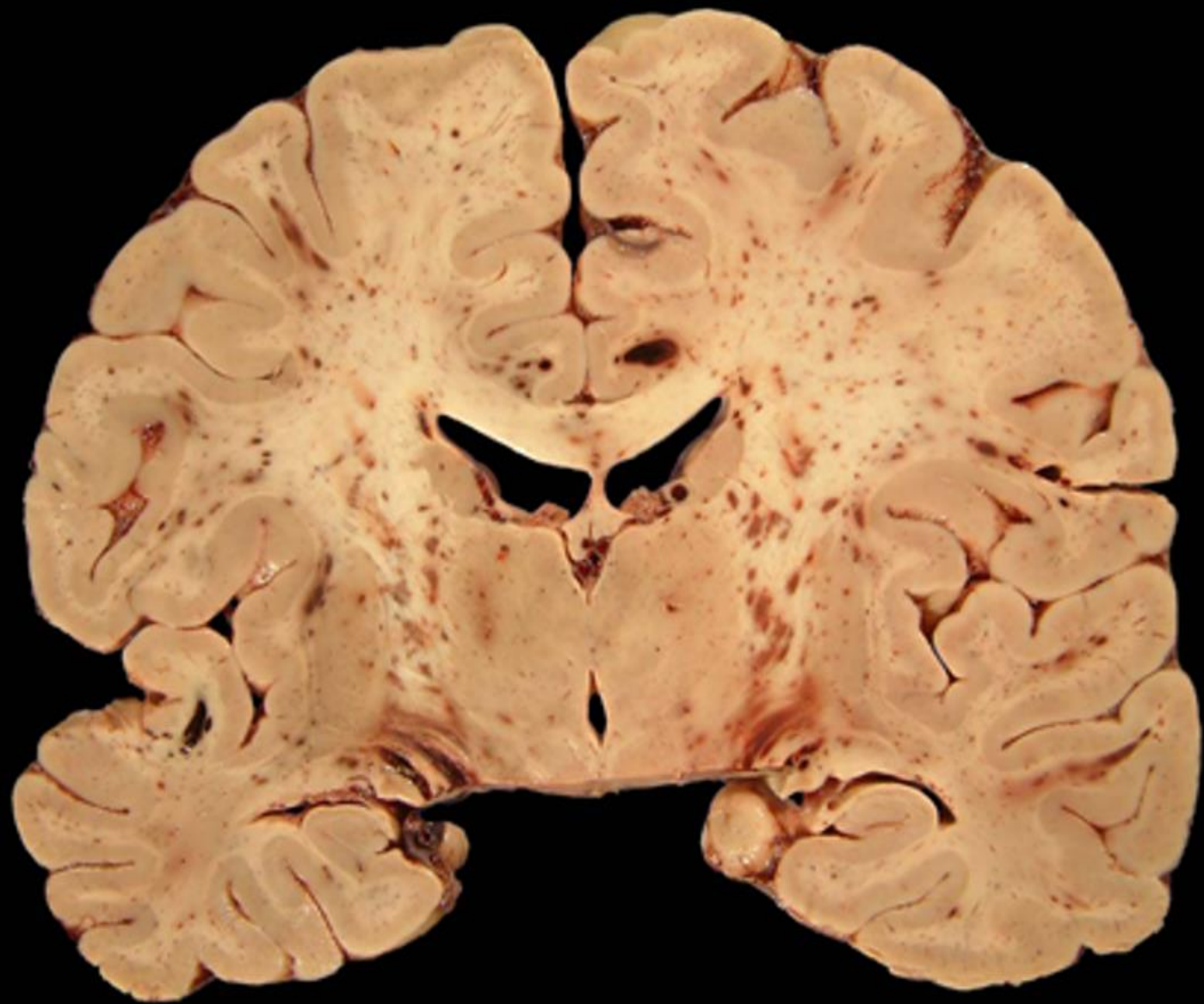- ▶ Además laringotraqueítis aguda
- ▶ Así como microangiopatía trombótica aguda con afección pulmonar, miocárdica, en tráquea y riñones, con daño isquémico cardíaco secundario, necrosis hepática centrolobulillar y tubular renal focal.

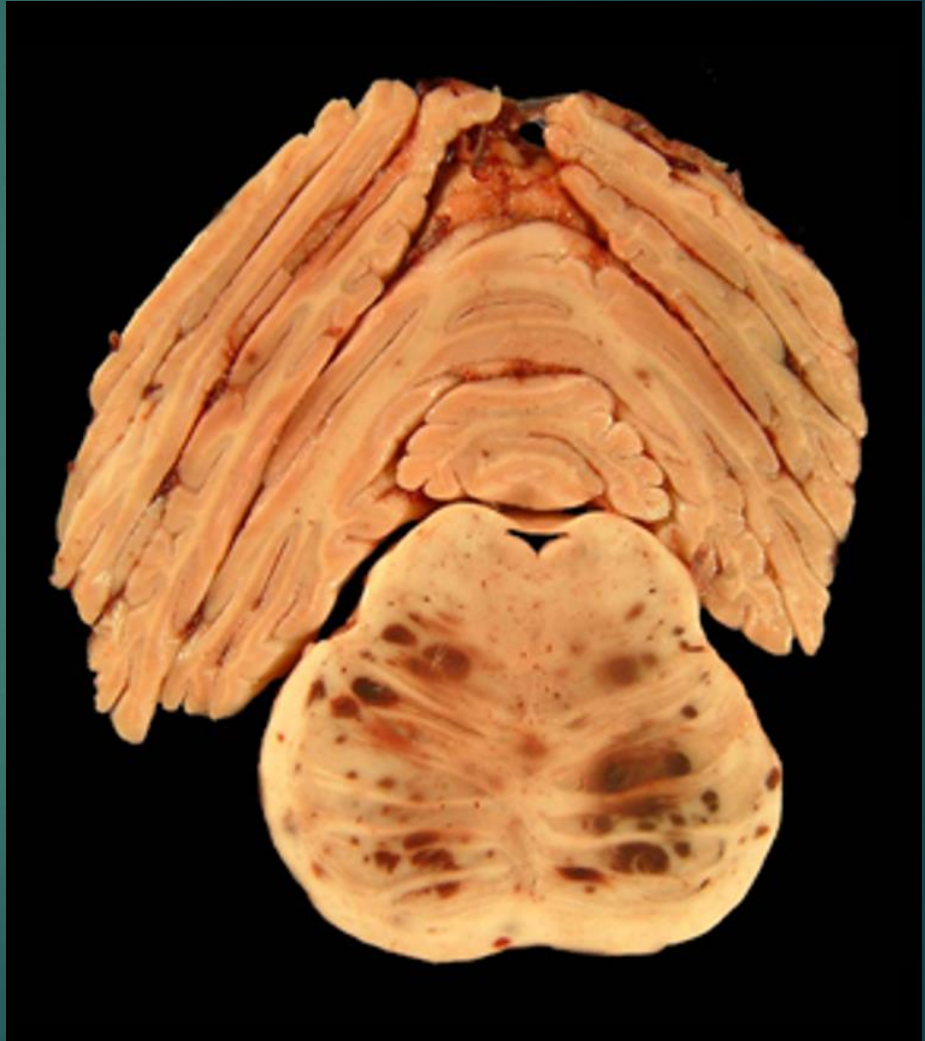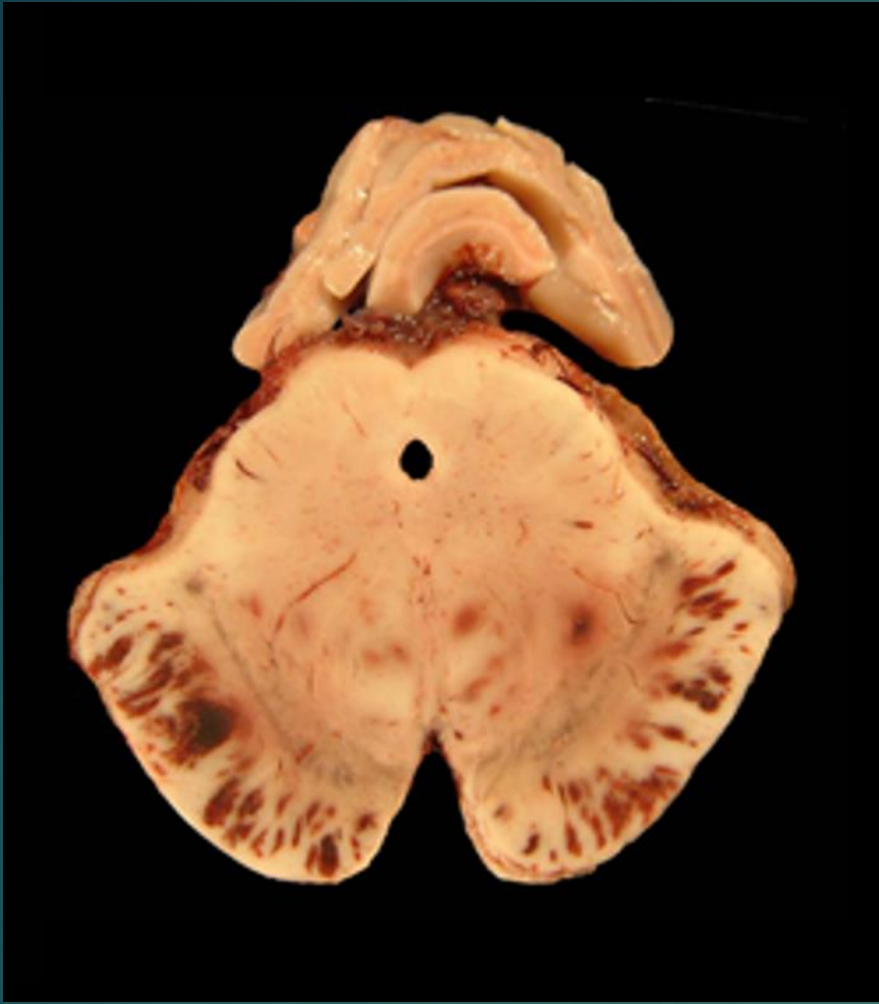
HAFT



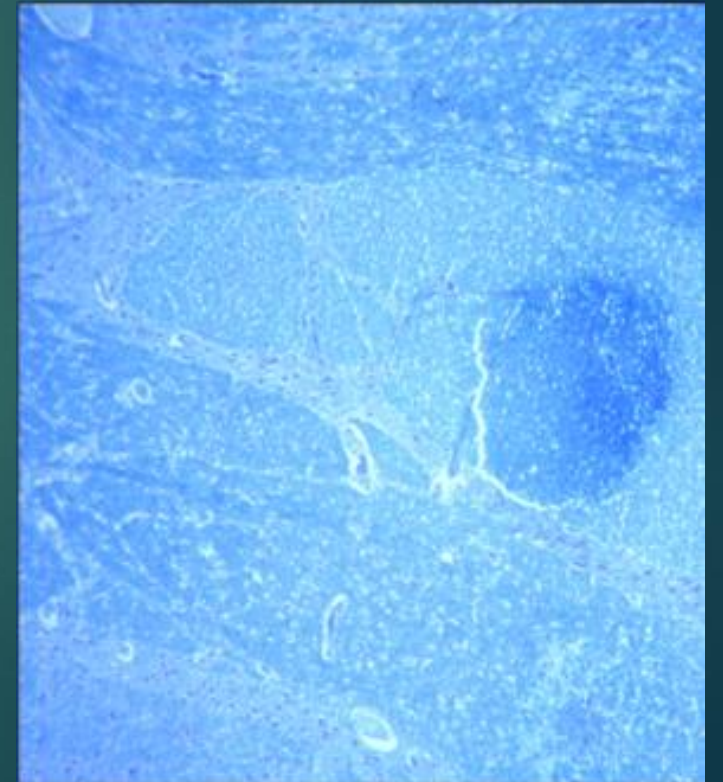
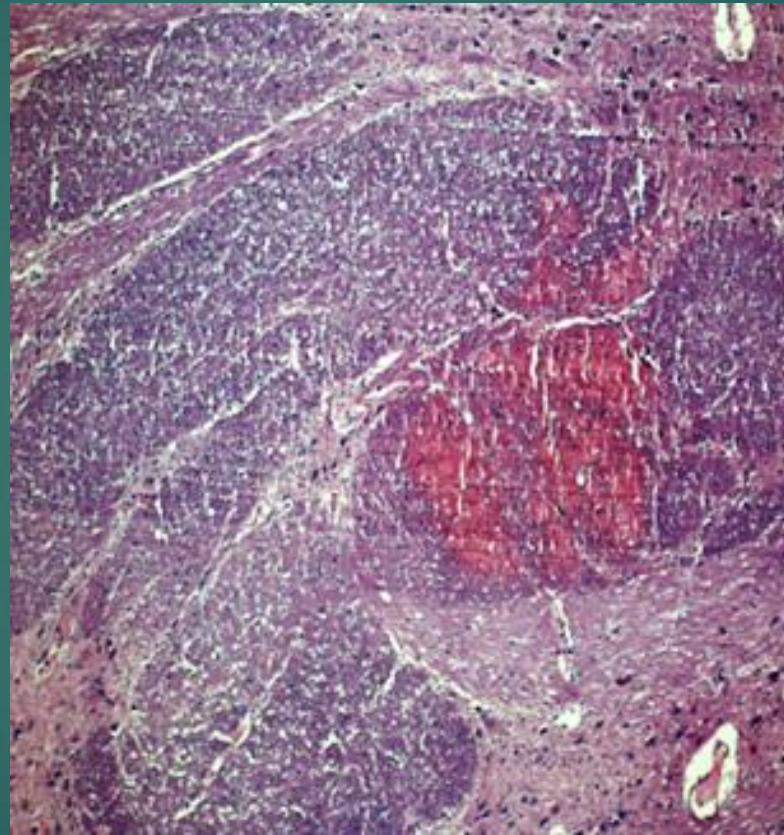
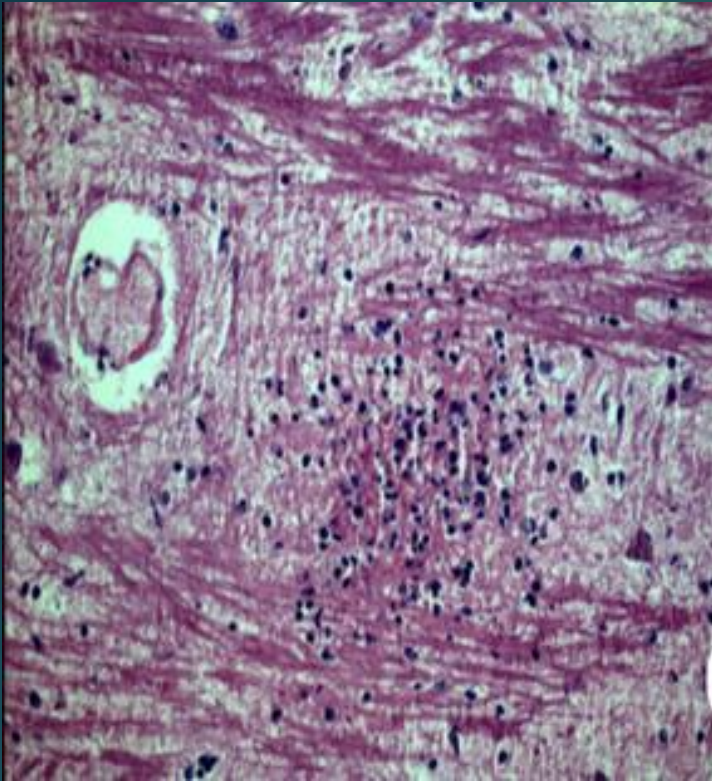
El encéfalo muestra:







Puente H-E y LFB



Diagnóstico: ?



Preguntas

- ▶ ¿A qué categoría pertenece esta enfermedad?
 - ▶ Infecciosa
 - ▶ Trombohemorrágica
 - ▶ Alérgica
 - ▶ Neoplásica

- ▶ ¿Qué requieres para discernirlo?
 - ▶ Estudios de laboratorio
 - ▶ Tinciones especiales
 - ▶ Técnicas moleculares
 - ▶ Al Dr. Juan E. Olvera Rabiela