



**COLEGIO Y ASOCIACIÓN
MEXICANA DE PATÓLOGOS A.C.**

**SESIÓN MENSUAL REGLAMENTARIA
SEMINARIO DE NEFROPATOLOGÍA**

Caso clínico-patológico #5

DR. José Argenis López Sánchez

04/09/2020

Datos clínicos



- Hombre de 25 años
 - Afiliado IMSS
 - Originario y residente Cd. México
 - Soltero
 - Católico
 - Bachillerato completo

Datos clínicos

- Antecedentes hereditarios y familiares
 - Carga genética para obesidad por parte materna
- Antecedentes personales no patológicos
 - Sedentario
 - Vivienda urbanizada con baño y cuarto propio
 - Convive con 4 gatos
 - Trabaja vendiendo comida para mascotas
 - ACLOHOLISMO, TABAQUISMO Y TOXICOMANIAS NEGADAS

Datos clínicos

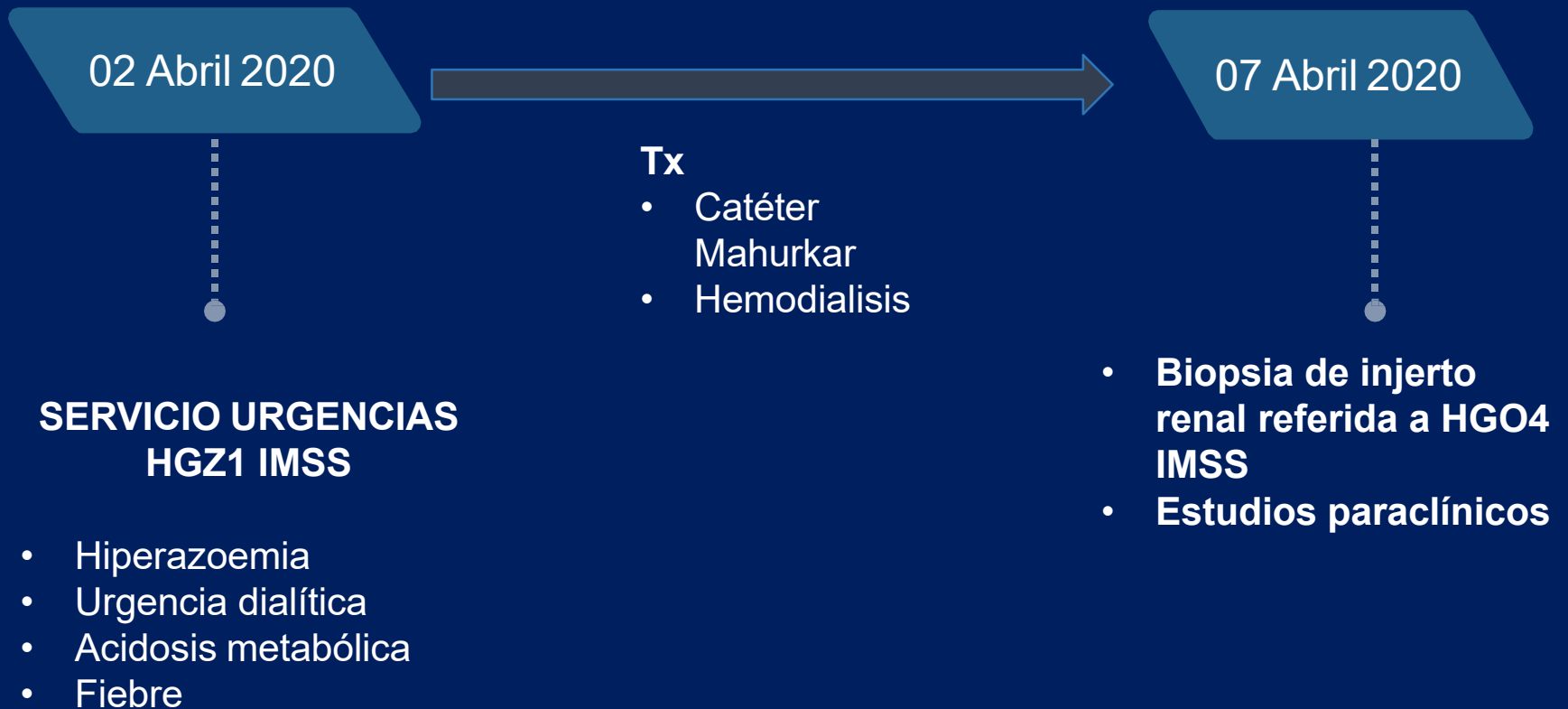
- Antecedentes personales patológicos
 - ERC de etiología no especificada diagnosticada en febrero del 2018, manifestada por hiperazoemia y urgencia dialítica
 - Cursó con evento de peritonitis en Noviembre de 2018
 - Hipertensión diagnosticada en Febrero 2018, tratada con Losartan
 - Quirúrgicos: Ginecomastia tratada por CPR hace 6 años
 - NIEGA ANTECEDENTES TRAMATOLÓGICOS, ALÉRGICOS, TRANSFUSIONALES

Datos clínicos

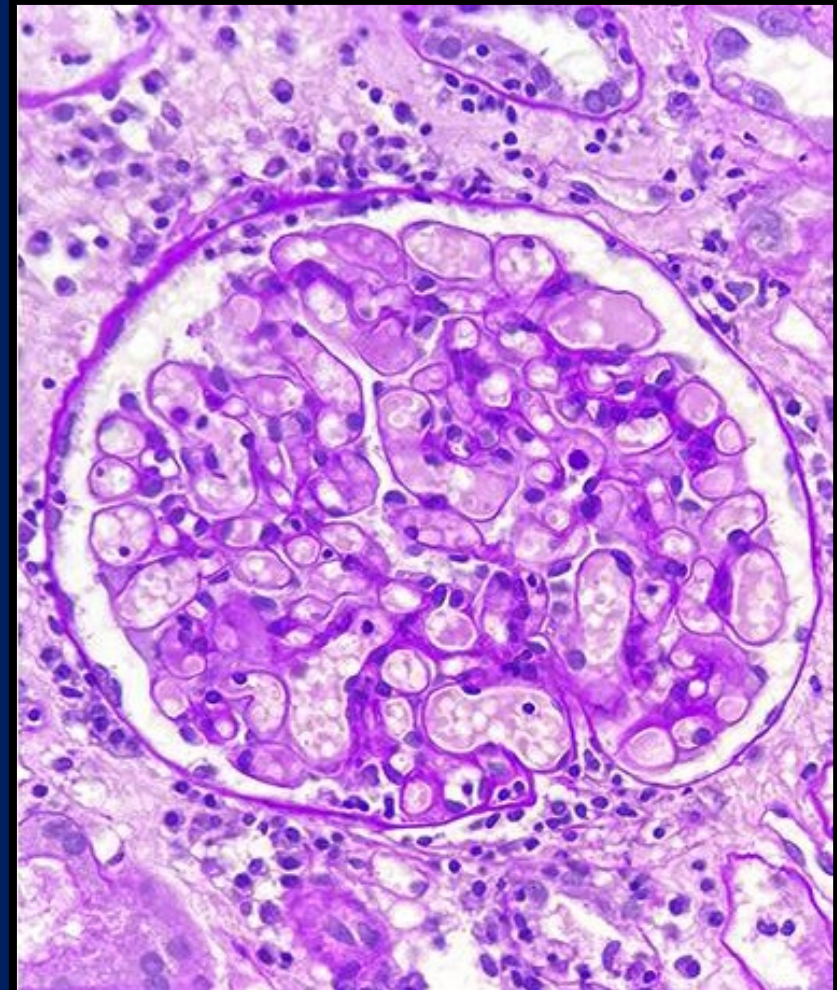
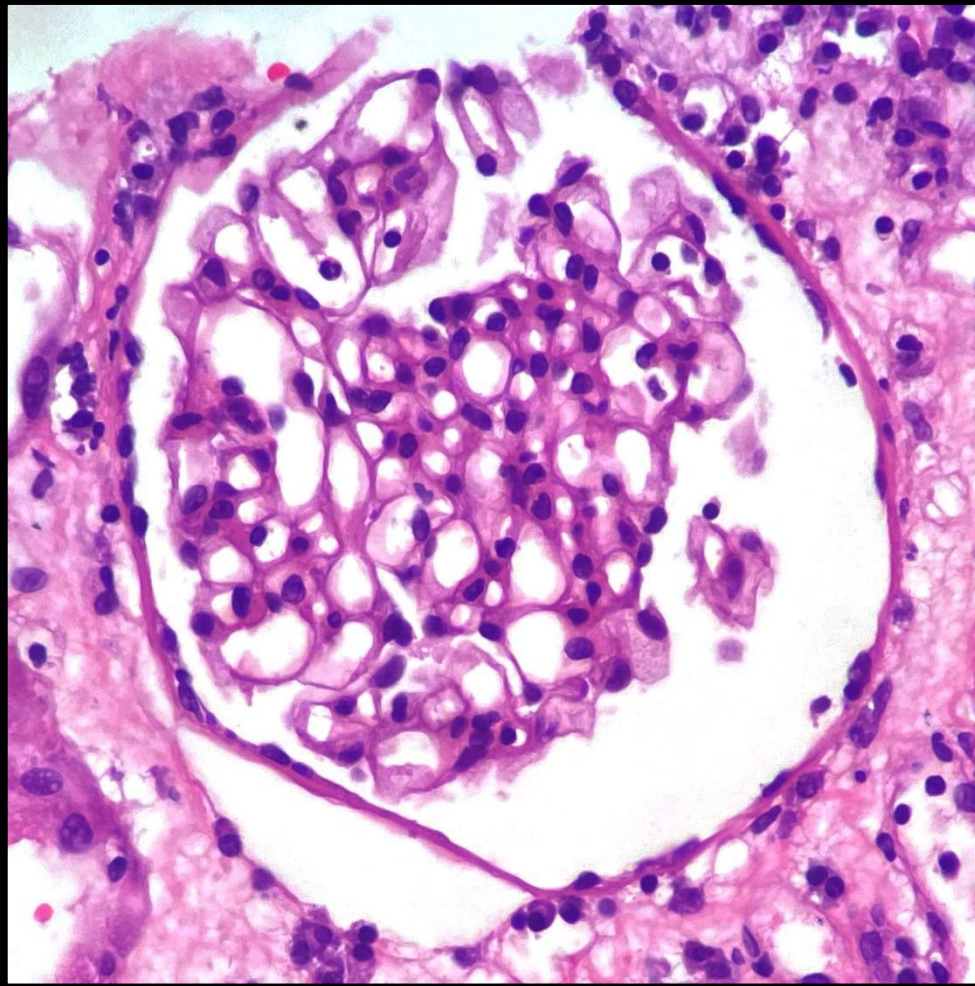
- Antecedentes personales patológicos
 - Se realizó trasplante renal de donador vivo relacionado (hermana) el 30/04/ 2019
 - Compartió 3 alelos del HLA
 - Prueba cruzada por citometría de flujo
 - No ADES
 - Inducción: Basiliximab, metilprednisolona
 - Mantenimiento: Tacrolimus, MMF, Prednisona
 - Alto riesgo para CMV, recibió 6 meses de Tx con Ganciclovir

Evolución

Padecimiento actual



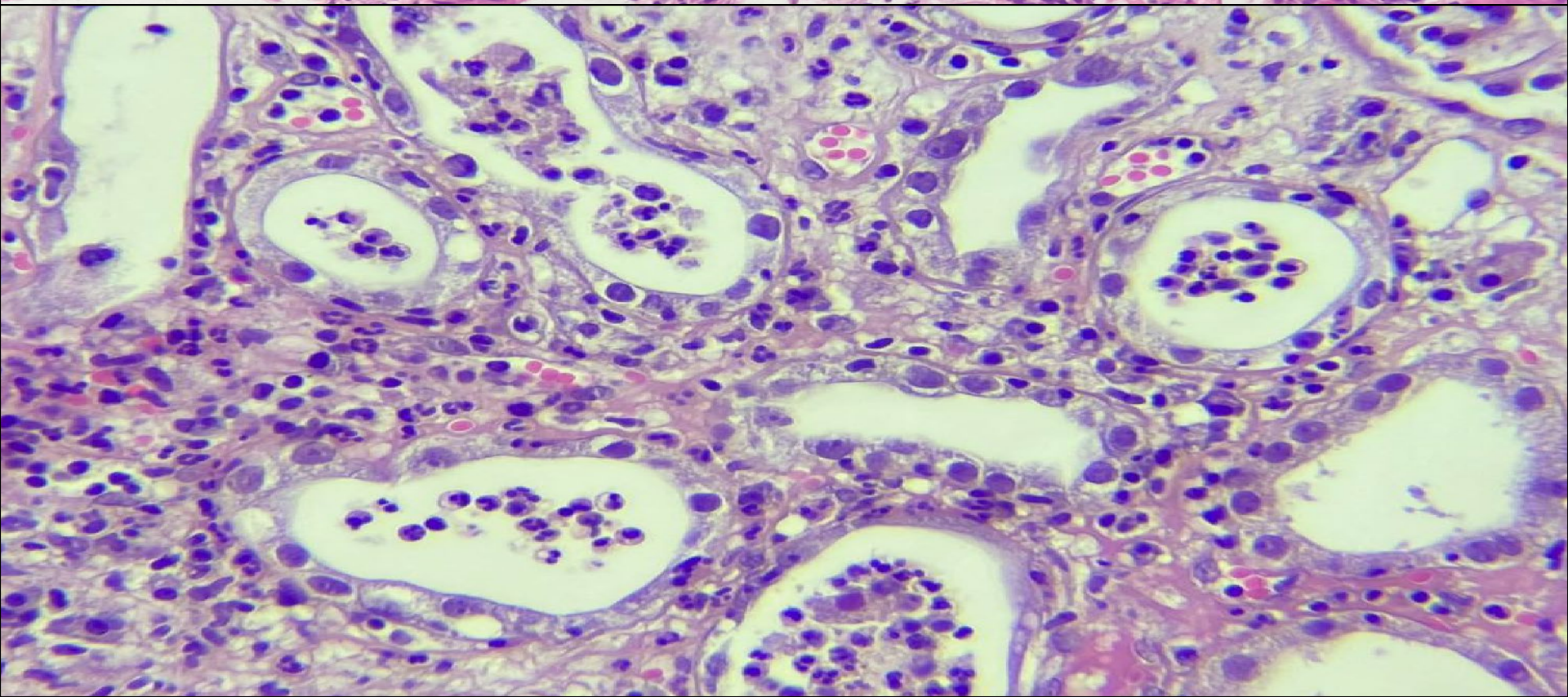
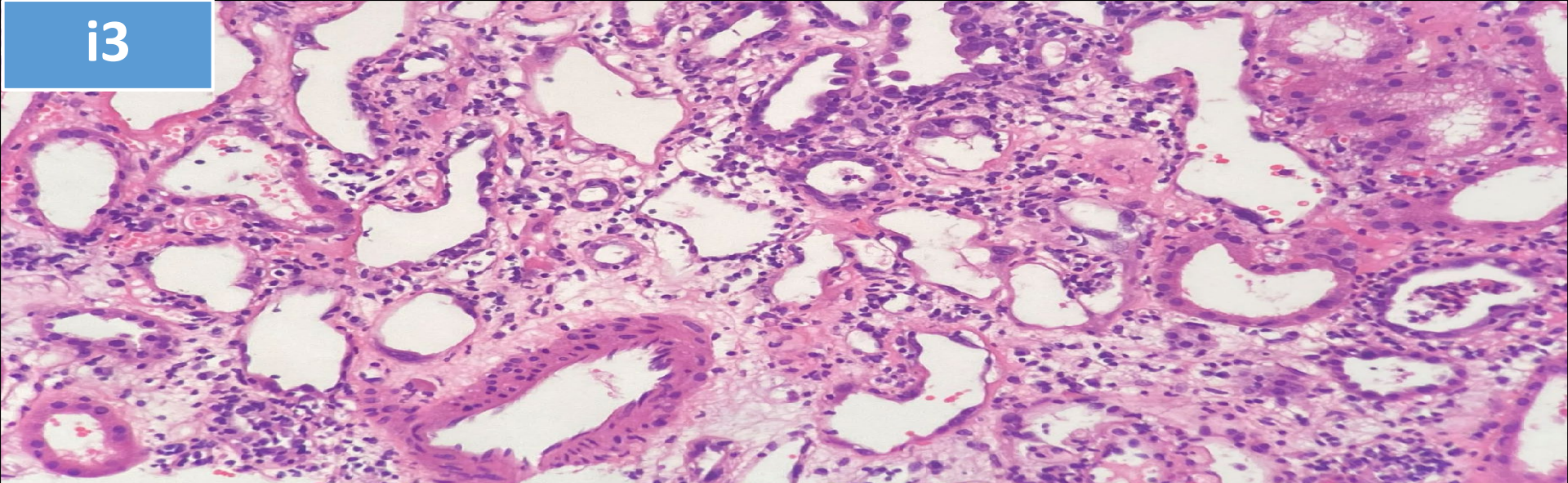
Hallazgos histológicos

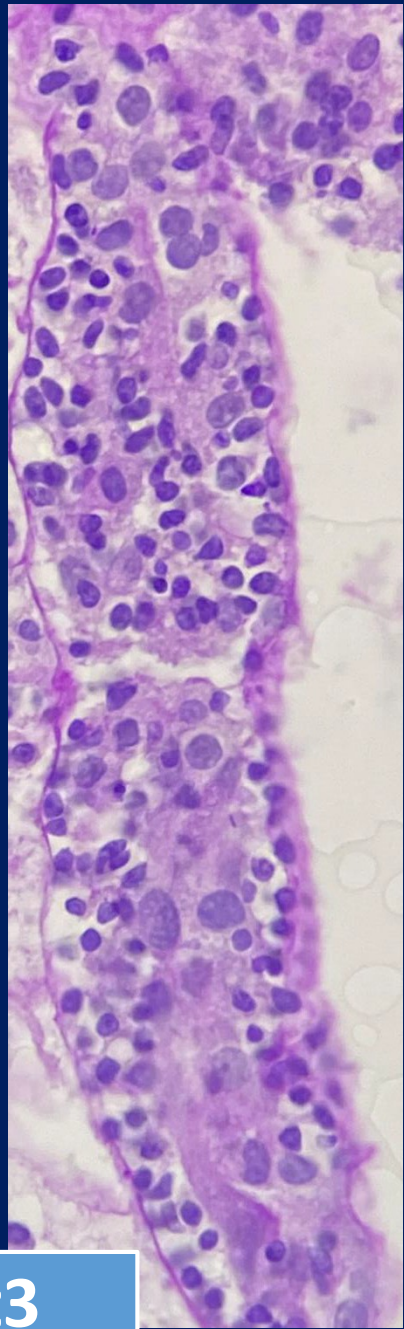
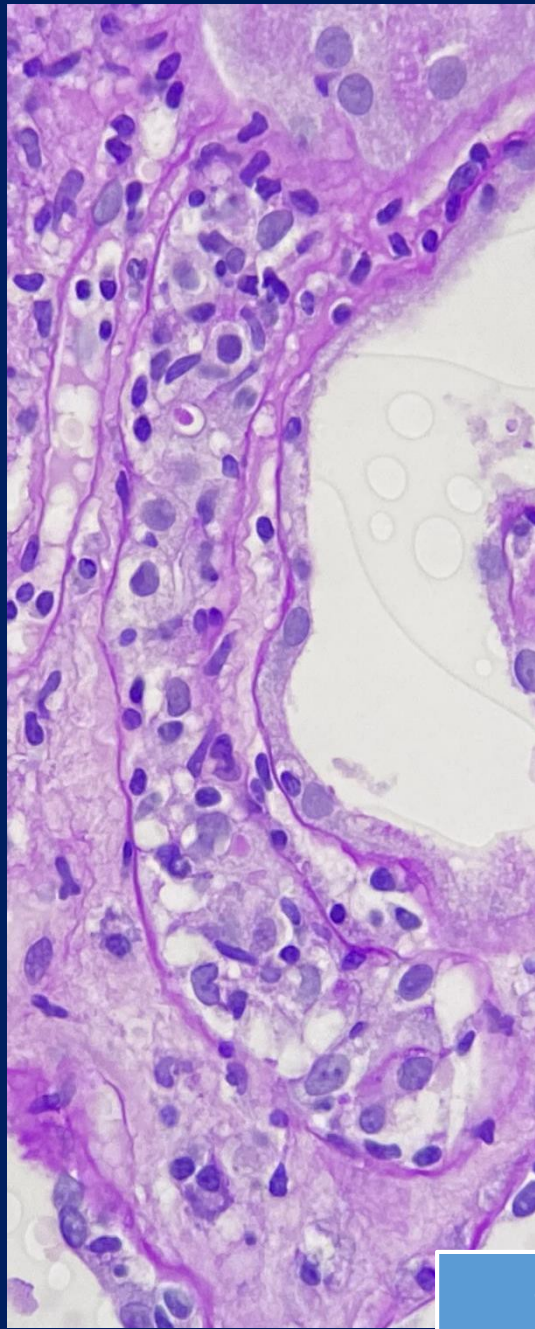
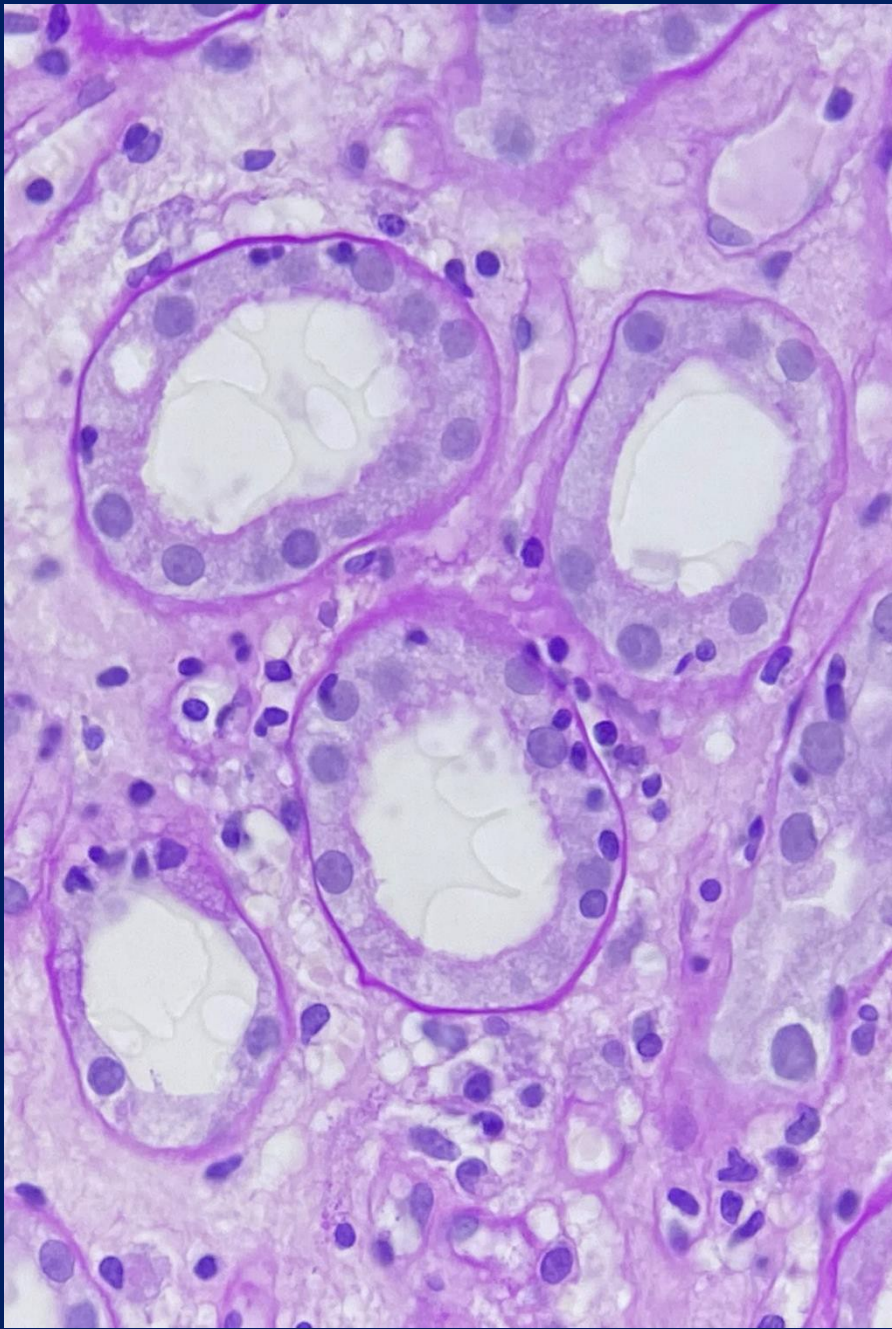


2/10 glomerulos con glomerulitis

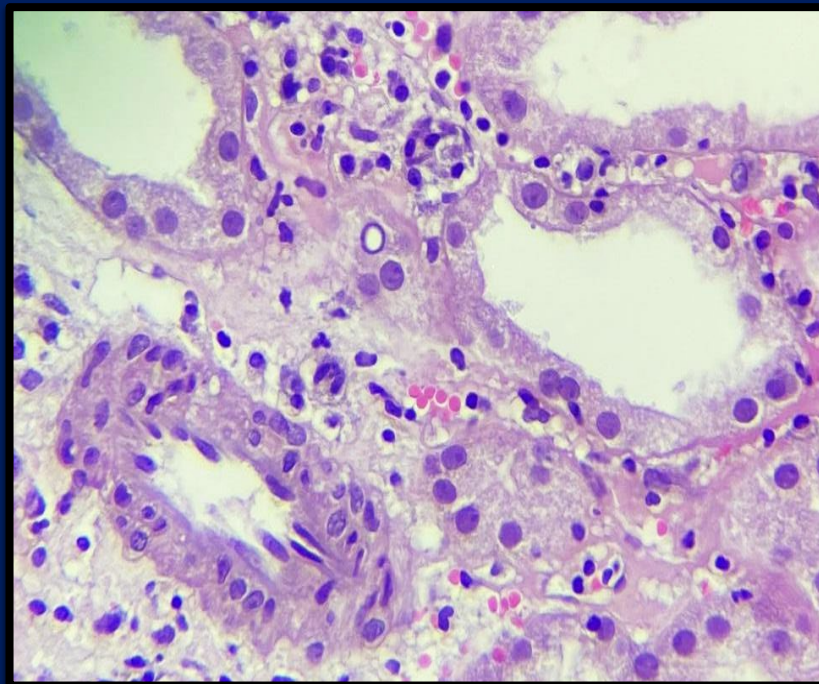
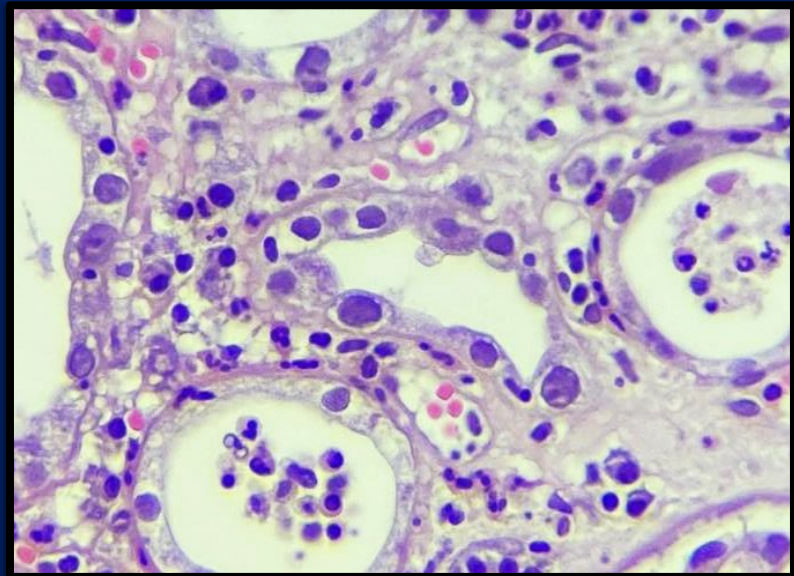
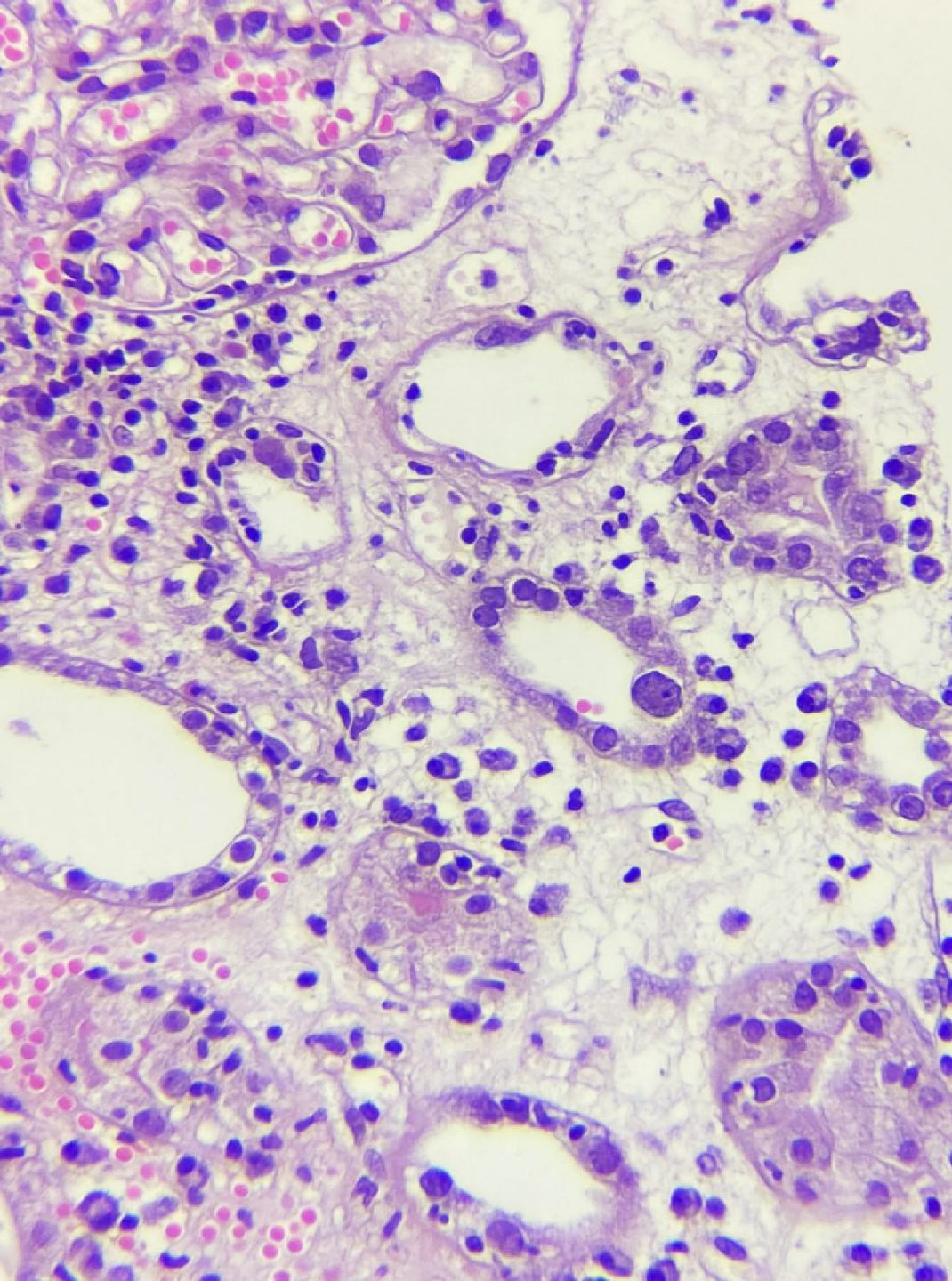
g2

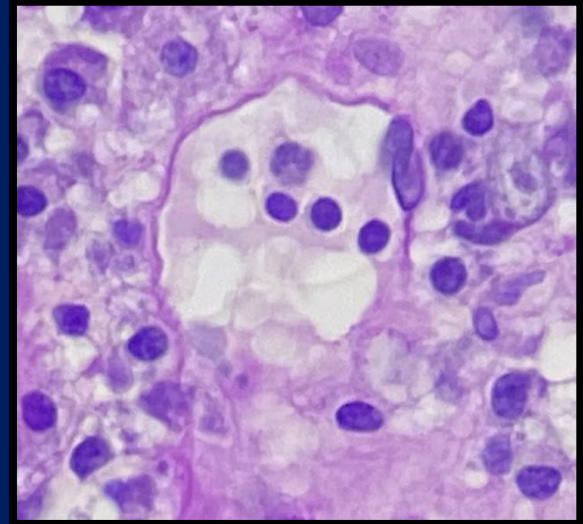
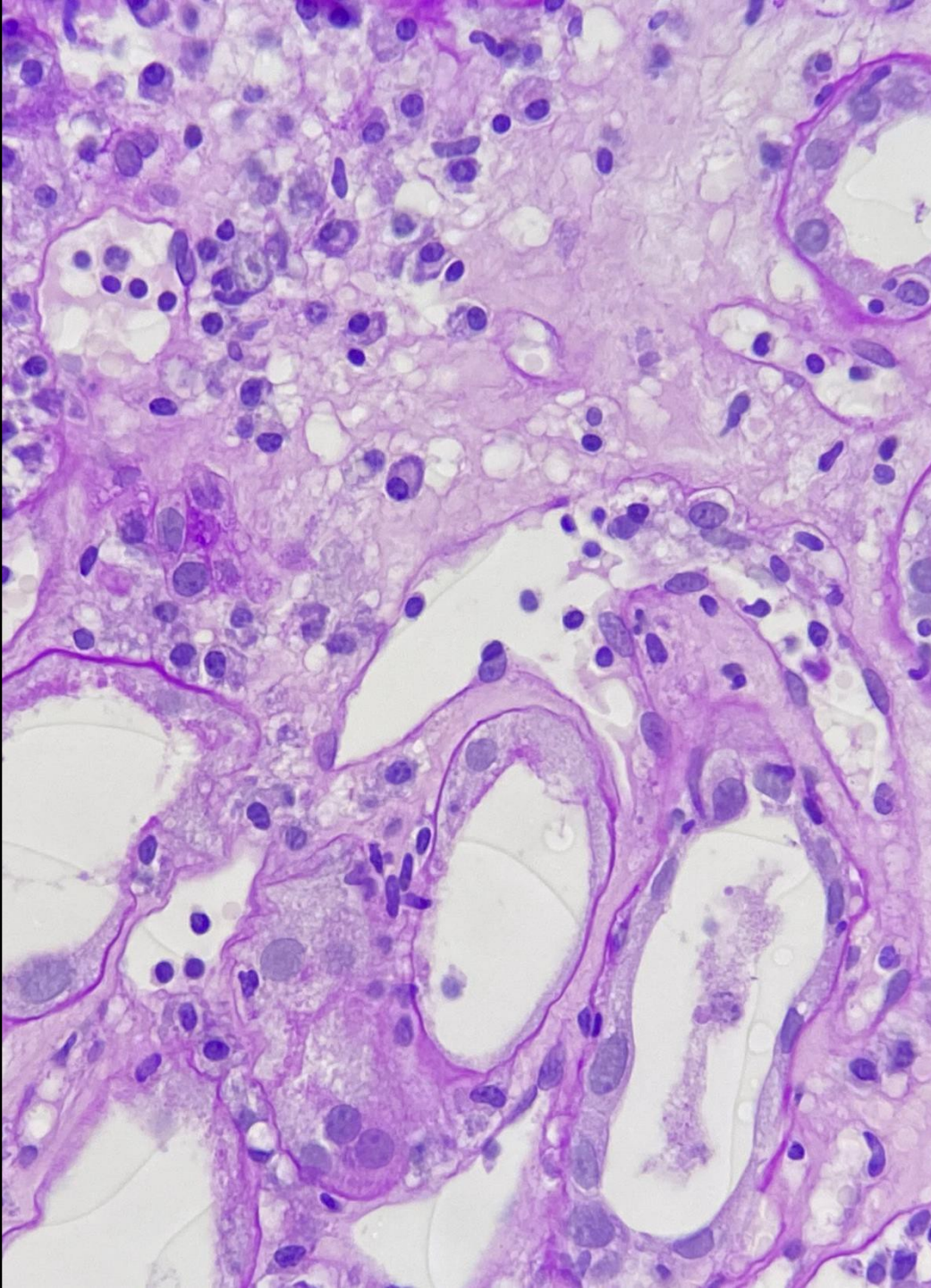
i3





t3





PTC1

